

Dental treatment of complicated cases and the optimal solutions for every dental office

Leczenie stomatologiczne, przypadki szczególne i ich rozwiązywanie w każdej praktyce dentystycznej

lek. stom. Krzysztof Polanowski

PRACA RECENZOWANA

Słowa

kluczowe:

kompozyty policeramiczne, inley kompozytowy, CAD-cam, Diamond Lite, TMJ, szyny nagryzowe, DurAcetal, leczenie zgryzu, adhezja kompozytów, stomapol, apolident

Key words:

polyceramic composite, inley, CAD-cam, Diamond Lite, TMJ, dental biting splints, DurAcetal, occlusion treatment, dental composites adhesion, stomapol, apolident

Streszczenie:

Artykuł ukazuje prawidłowy tok postępowania kilku zróżnicowanych przypadków klinicznych z uwzględnieniem zasad etyki i optymalnych metod leczenia.

Summary:

The article presents a few complicated cases and indicates the optimal treatment method plan in accordance with the ethic rules and modern dentistry tasks.

Stomatologia w dobie XXI wieku postrzegana jest przez kolegów lekarzy i pacjentów w różny sposób. Wielu postrzega ją jako typową usługę, która ma przynieść konkretny zysk, z drugiej zaś strony jest to jedna z dziedzin medycyny. Zadajemy sobie pytanie, jaki jest cel leczenia stomatologicznego? Odpowiedź jest prosta: społeczeństwo ze zdrowym uzębieniem i prawidłowo działającym układem stomatognatycznym. Czy w takim przypadku prawo handlowe ma rację bytu? Czy im więcej chorych, tym większy zysk dla lekarzy. Czy leczenie stomatologiczne ma polegać na ekstrakcjach i wstawianiu sztucznych, niedoskonałych substytutów naturalnych zębów. W wielu przypadkach można zaobserwować tego rodzaju nonsensy – np. koszt wybielania zębów, które

Recent years have brought different views on dentistry by both our fellow doctors and our patients. While for many, dentistry is just another service which is to generate income, on the other hand dentistry is a branch of medicine. What is the aim of dentistry then? The answer is simple: a society with healthy teeth and a properly functioning stomatognathic system. What about the market rules then? Should more patients simply mean more income for dentists? Is dentistry supposed to be all about teeth extractions and then dentures – poor substitutes of natural teeth? Our daily practice shows various paradoxes – e.g. teeth whitening (a typical cosmetic procedure) being more expensive than endodontic treatment or occlusion correction or even a visit and an eva-

jest zasadniczo zabiegiem typowo kosmetycznym ma być wyższy niż leczenie endodontycznego, korekty zgryzu lub chociażby porady i badania. Ostatnio stomatologia uległa nadmiernej komercjalizacji m.in. na skutek błędów edukacyjnych jak też sprzecznych interesów grup zawodowych działających w sektorze stomatologii. A przecież wyznacznikiem jakości leczenia nie są przychody danej kliniki lub gabinetu, ani też jej lokalizacja. Stomatologia ma przede wszystkim leczyć, a nie spełniać zachcianki pacjenta. Lekarz stomatolog mówi pacjentowi co powinno być wykonane, jaka jest diagnoza, jaki tok terapii powinien być przeprowadzony. Sytuacja kiedy pacjent nakazuje co powinien wykonać lekarz jest niedopuszczalna. Podobnie jak mniemanie: „pacjent ma zawsze rację”, które stanowi parafrazę hasła „klient ma zawsze rację”. Oczywiście tego typu placówki nastawione na działanie usługodawcze mają swoje miejsce, gdyż część społeczeństwa po prostu nie dba o zdrowie i taki jej wybór powinniśmy uszanować. Uczelnie medyczne oraz ich personel powinien być wolny od jakiegokolwiek komercjalizacji, niestety sytuacja wygląda często inaczej.

Stomatologia to wiedza, dlatego więc niektórzy koledzy oddają wiedzę „za darmo” reklamując się: badanie gratis! Wytłumaczeniem może być jedynie jakość tego badania. Jak wielu stomatologów ma wiedzę na temat schorzeń stawów, jak wielu wie jak badać mięśnie stawu skroniowo-żuchwowego? Stomatologia to cały układ stomatognatyczny a nie tylko zęby.

Protetyka to nie cel stomatologii, ale jej porażka. Okluzja i zagadnienia zgryzu to podstawa stomatologii pozwalająca prawidłowo ocenić i zaplanować leczenie. Czy chorobami i schorzeniami stawów zajmują się jedynie kliniki? Nie!

Przypadek pierwszy

Przypadek pierwszy pokazuje sposób leczenia pacjenta, lat 52, cierpiącego na rodzaj schorzenia TMJ. Pacjent skarżył się na wieloletnie bóle okolic stawów, częste bóle głowy i szyi, wykazywał objawy zmęczenia mięśni mimicznych twarzy. W obrębie jamy ustnej występowały braki uzębienia odcinków bocznych, starcie powierzchni zębów, poszerzone przestrzenie międzyzębowe, kieszonki periodontologiczne, obnażenia szyjek zębów. Pacjent skarżył się na częste wypadanie

lucy. There has been an extensive amount of commercialization present in dentistry in recent years, this resulting both from educational errors as well as various conflicts of interest in the dentistry sector. And of course it is neither the income of a clinic or a practice nor its location that ensure quality treatment. The main aim of dentistry is to treat and not to meet patients' demands. It is the dentist who should advise the patient of what needs to be done and it is unacceptable for the patient to instruct the dentist on what the dentist is supposed to do. The same goes for "the patient is always right", this being the paraphrase of the famous "the customer is always right". There is no doubt there is room for establishments operating in such a way as some of the patients simply do not take care of their health and we need to respect their choice. However, the Medical Universities and their staff should be free of any form of commercialization and unfortunately very often this is not the case.

Dentistry is knowledge – but then why some of the dentists give their knowledge away “for free” by offering “free examinations”? The only explanation for such a situation is the quality of such examinations. What percentage of dentists have knowledge of arthropathy, how many of them know how to examine the muscles of the temporomandibular joints? dentistry is supposed to deal with the entire stomatognathic system, not just teeth. Also, prosthetics is not the aim of dentistry, it is its failure. Occlusion and bite related matters are the basis of dentistry enabling the doctor to properly assess and plan treatment. Is arthropathy only treated in clinics? No!

Stomatologia ma przede wszystkim leczyć, a nie spełniać zachcianki pacjenta. Lekarz stomatolog mówi pacjentowi co powinno być wykonane, jaka jest diagnoza, jaki tok terapii powinien być przeprowadzony. Sytuacja kiedy pacjent nakazuje co powinien wykonać lekarz jest niedopuszczalna.

The main aim of dentistry is to treat and not to meet patients' demands. It is the dentist who should advise the patient of what needs to be done and it is unacceptable for the patient to instruct the dentist on what the dentist is supposed to do.

wypełnień. W obrębie szczęki posiadał most ceramiczny na złocie. Żuchwa zaopatrzona była w protezę osiadającą na bazie metalu określaną powszechnie jako „proteza szkieletowa”.

Pacjent skierowany został na badanie radiologiczne stawów skroniowo-żuchwowych. Stan początkowy ukazuje rtg stawów wykonane aparatem pantomograficznym (ryc. 1 i 2).

Pobrano wyciski szczęki i żuchwy. Ustalono zwarcie za pomocą systemu artykulacyjnego DENAR. Następnie przeprowadzono leczenie za pomocą modyfikowanych szyn typu Michigan wykonanych metodą vacuum formingu z płyt podwójnie laminowanych gdzie część miękka leży na zębach, zaś twarda stanowi płaszczyznę okluzyjną, którą modyfikuje lekarz. Pacjent użytkował szynę przez okres 8 tygodni. Środki farmakologiczne okazały się niepotrzebne. Po tym okresie wykonano kolejne zdjęcie stawów skroniowo-żuchwowych wykonane aparatem pantomograficznym (ryc. 3 i 4). W artykulatorze ustawiono wymaganą zmianę wysokości zwarcia. W związku z ograniczonymi środkami finansowymi podjęto decyzję o zatrzymaniu posiadanej protezy na bazie metalu oraz mostu ceramicznego. Celem zmiany warunków okludalnych wykorzystano pozostałe „wolne” powierzchnie zębów niwelując wszystkie kontakty przedwczesne. Wymodelowano powierzchnie okluzyjne z wosku tak, aby istniejąca proteza nabrała cech protezy szkieletowej. Następnie wykonano kształtki indywidualne przezroczyste z silikonu.

Zgryz przebudowano stosując najlepsze dostępne obecnie materiały adhezyjne: system wiążący SURPASS (Apel dental materiale) oraz kompozyt policeramiczny Diamond Lite (DRM USA). Zgryz podniesiono o około 5 mm.

Po okresie adaptacyjnym wynoszącym 4 tygodnie kiedy pacjent egzystował z przemodelowanymi powierzchniami żującymi i szyną nagryzową typu NTI uzyskano następujący rezultat. Objawy chorobowe ustały. Następnie pacjentowi wykonano korektę estetyki. W większości przypadków, aby wykonać etap ostatni, nazwijmy go „kosmetycznym”, należy przeprowadzić prawidłowe leczenie.

Case one

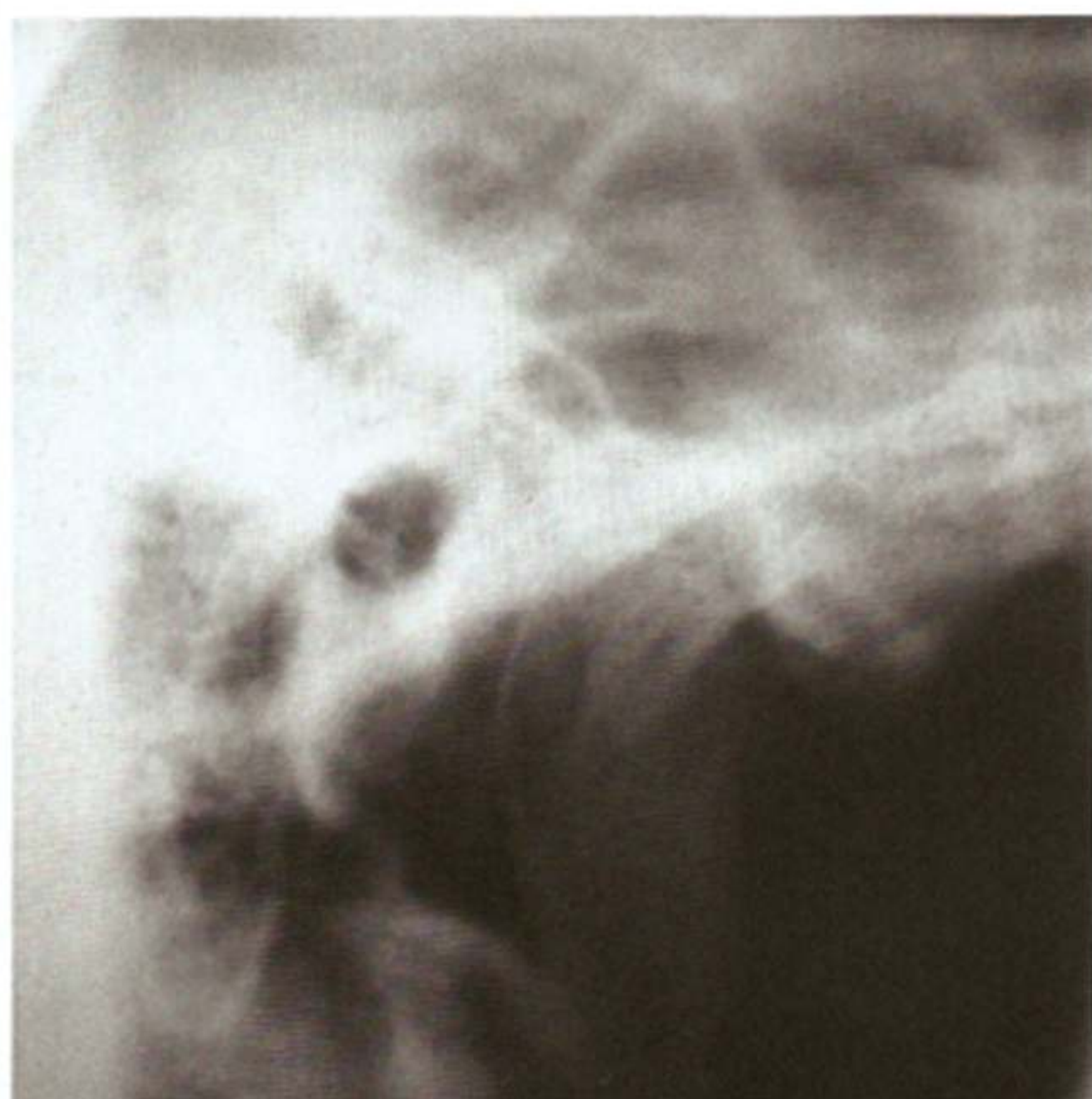
The first case presents a 52 year old patient suffering from TMJ. The patient complained of joints area pains, as well as headaches and pains in the neck, all with a few years long history. The patient also showed symptoms of mimic muscles weakness. The examination of the oral cavity showed missing teeth in the side sections, teeth surface attrition, increased intra-tooth spaces, periodontological pockets and exposed necks of tooth. The patient complained of frequent fillings fall outs. The patient had a ceramic gold-based bridge. The lower jaw was fit with a frame denture.

The patient was sent for an X-ray of the temporal-mandible joints. This initial state is shown on Figure 1 (orthopantomogram without the splint).

Maxilla and mandible samples were collected. The occlusion was assessed with the articulation Denar system. The applied treatment consisted of modified Michigan-type splints prepared with the vacuum forming method from double laminated sheets with the soft side laying on the teeth and the hard side making up an occlusive surface which can be modified by the doctor. The patient used this splint for approximately 8 weeks, no pharmacological therapy were necessary. After 8 weeks, the patient was sent for another X-ray of the temporal-mandible joints (Figure 2: orthopantomogram with the splint). The articulator was set with the required change of bite height. Due to limited financial resources, the ceramic gold-based bridge was kept. In order to change the occlusal environment, remaining “free” tooth surfaces were used to eliminate all premature contact points. The occlusive surfaces were modeled in wax in a way which made the existing denture acquire a frame denture properties. Next, individual moulders were made out of transparent silicone. The bite was reconstructed with the best available adhesive materials: the SURPASS adhesive system (Apel dental materials) as well as the Diamond Lite polyceramic composite (DRM USA). The bite was raised by approximately 5 mm.

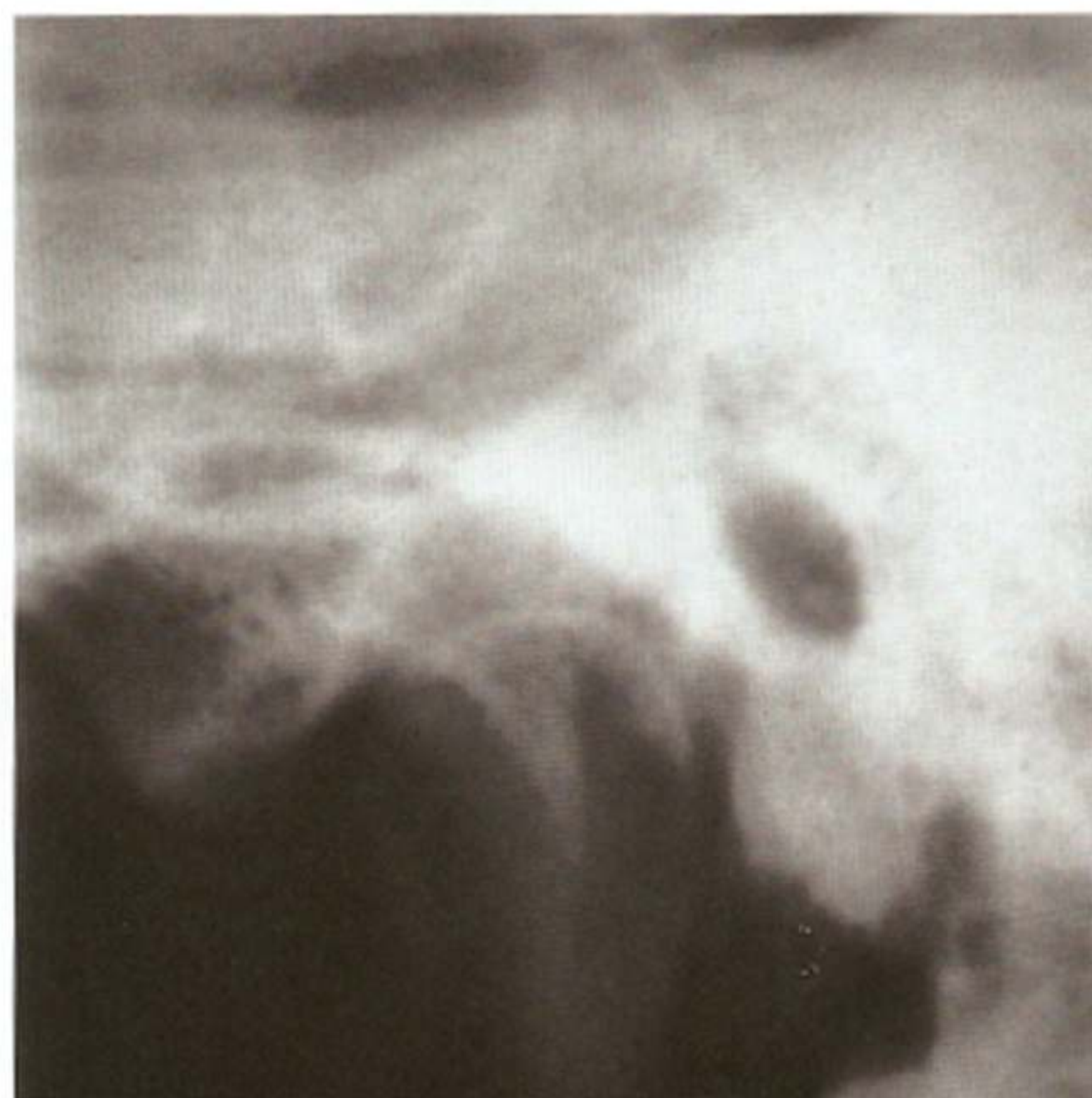
After the adaptation period of 4 weeks, when the patient lived with the reconstructed chewing surfaces and the NTI-type biting splint the following results were obtained.

Pathological symptoms were arrested. Next, the aesthetics correction was performed. In majority of



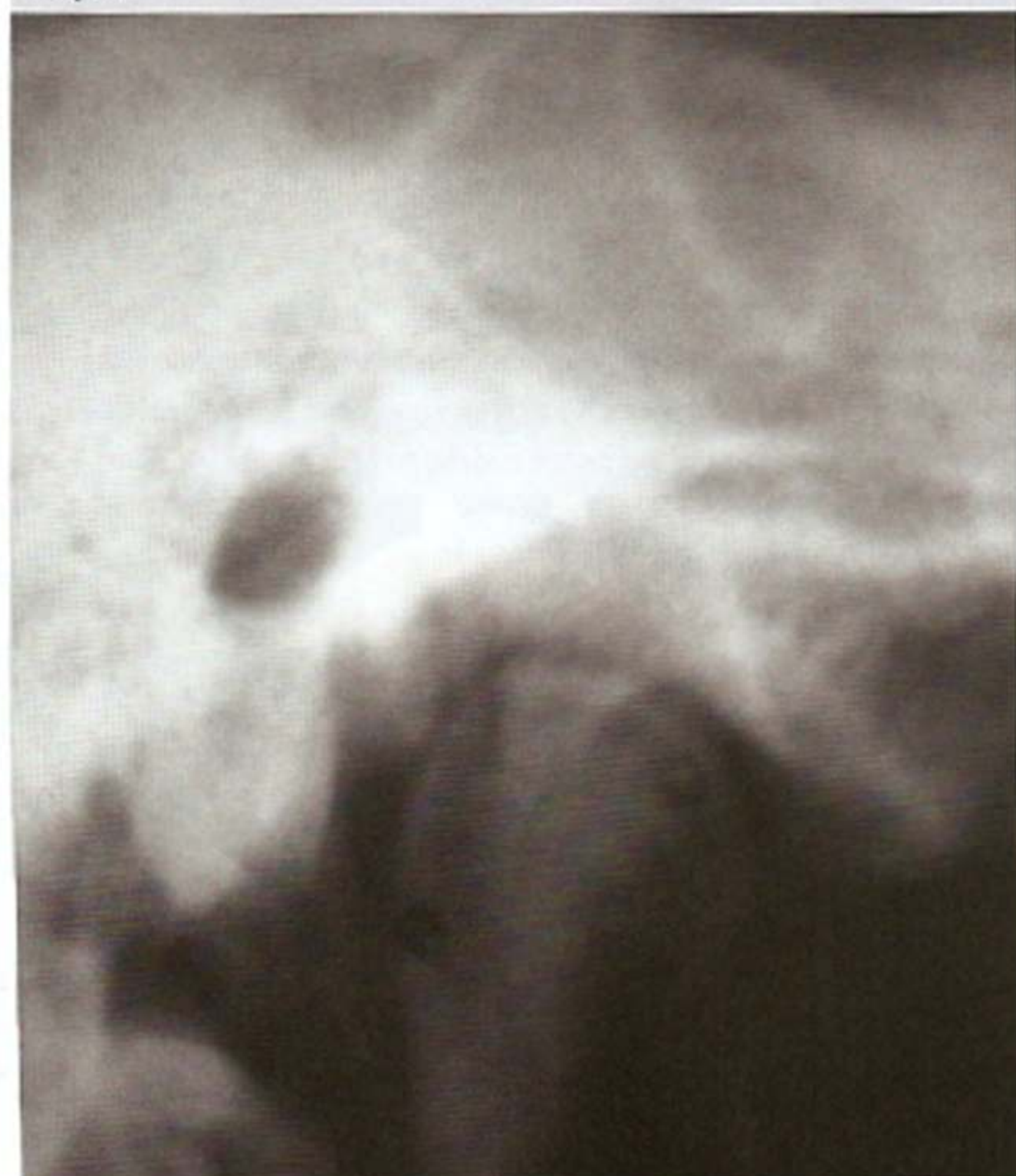Ryc. 1. Pozycje wyrostków kłykciowych przed wykonaniem leczenia przebudowy jego pozycji w obrębie stawu

Fig. 1. Condyloid processes position before the reconstruction of their position within the joint



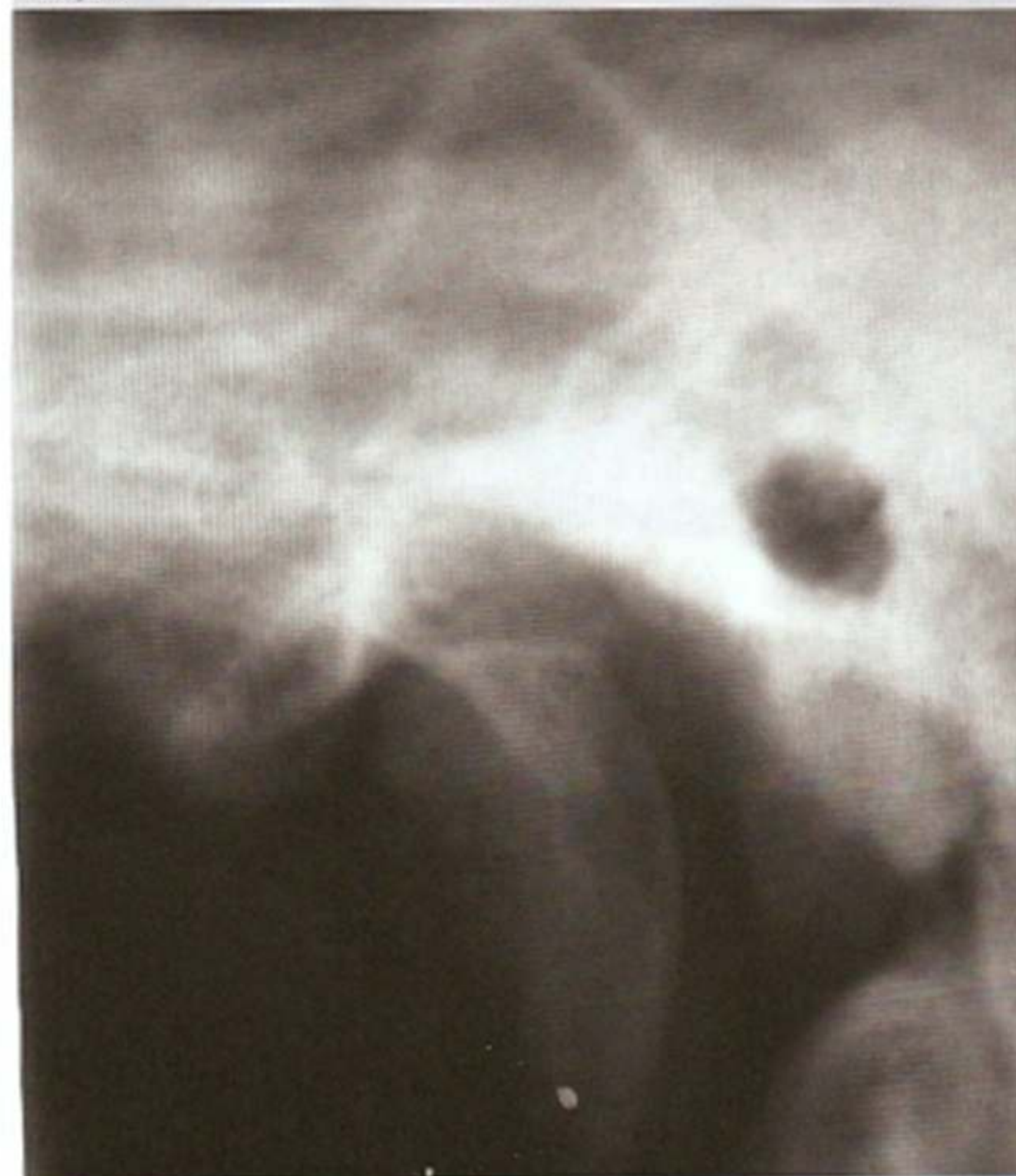Ryc. 2. Pozycje wyrostków kłykciowych przed wykonaniem leczenia przebudowy jego pozycji w obrębie stawu

Fig. 2. Condyloid processes position before the reconstruction of their position within the joint



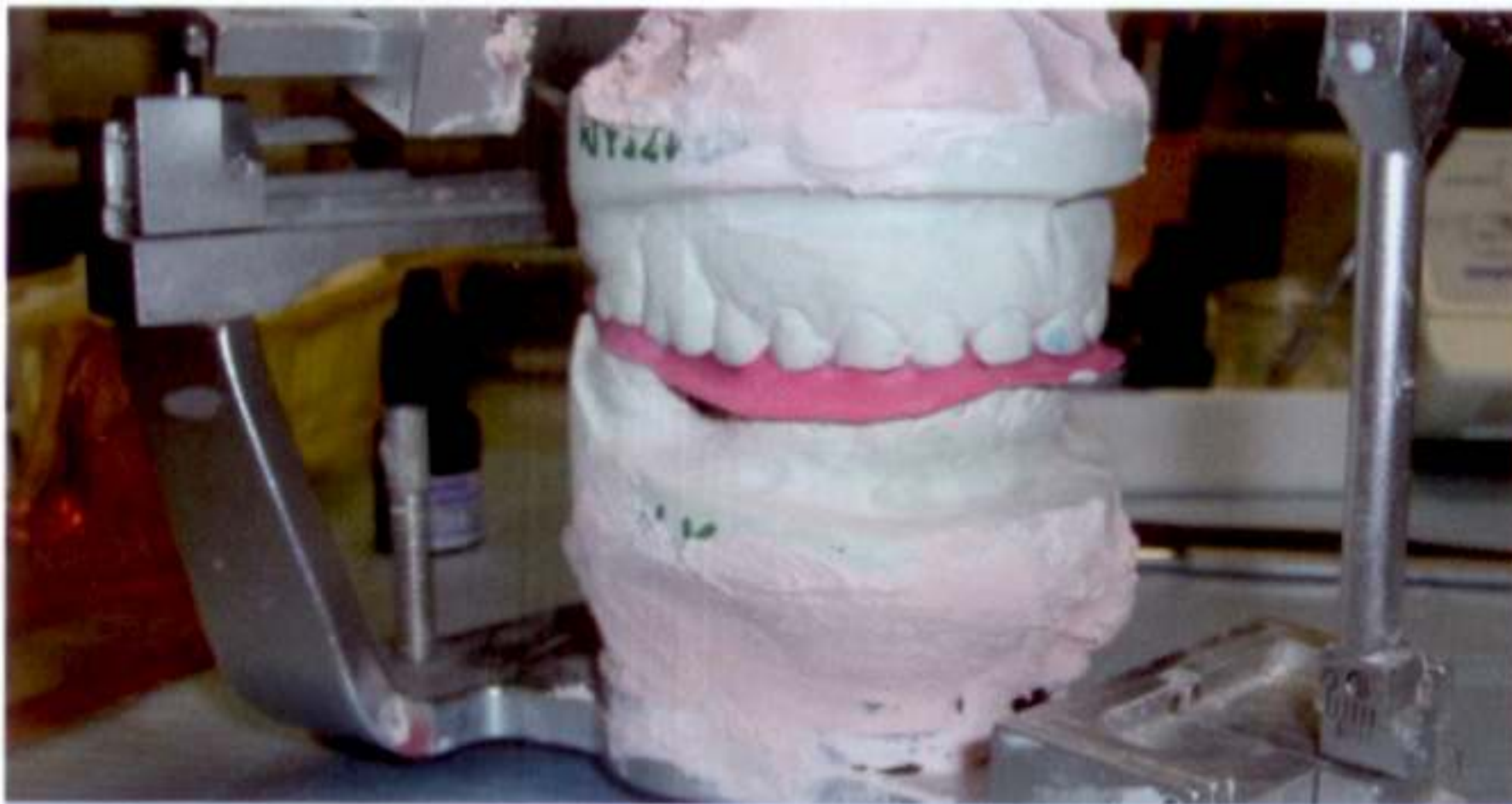Ryc. 3. Sytuacja po wykonaniu przebudowy pozycji wyrostków kłykciowych za pomocą szyn typu Michigan i NTI

Fig. 3. The situation after the reconstruction of the condyloid processes position by means of the Michigan and NTI-type splints

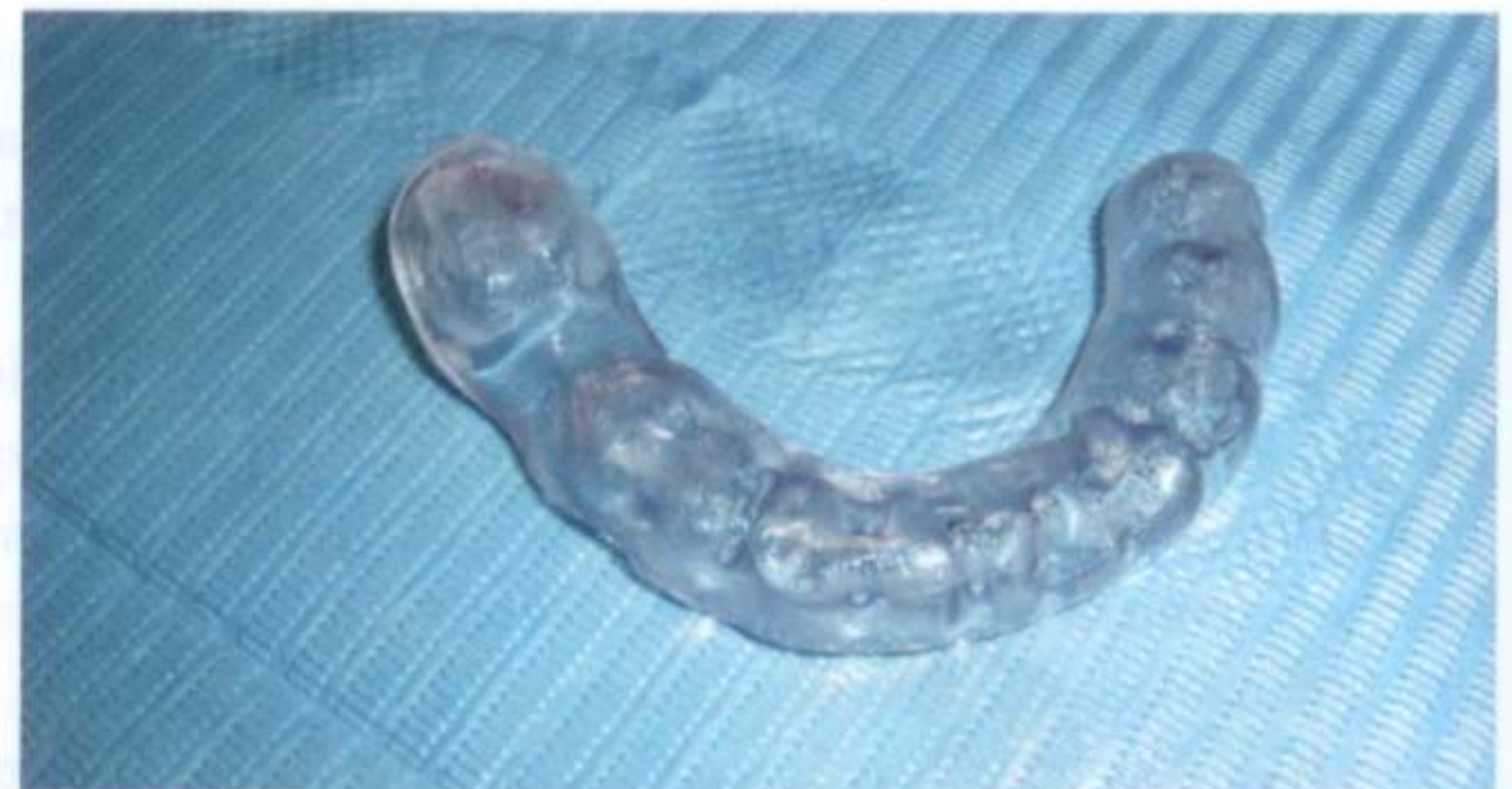

Ryc. 4. Sytuacja po wykonaniu przebudowy pozycji wyrostków kłykciowych za pomocą szyn typu Michigan i NTI

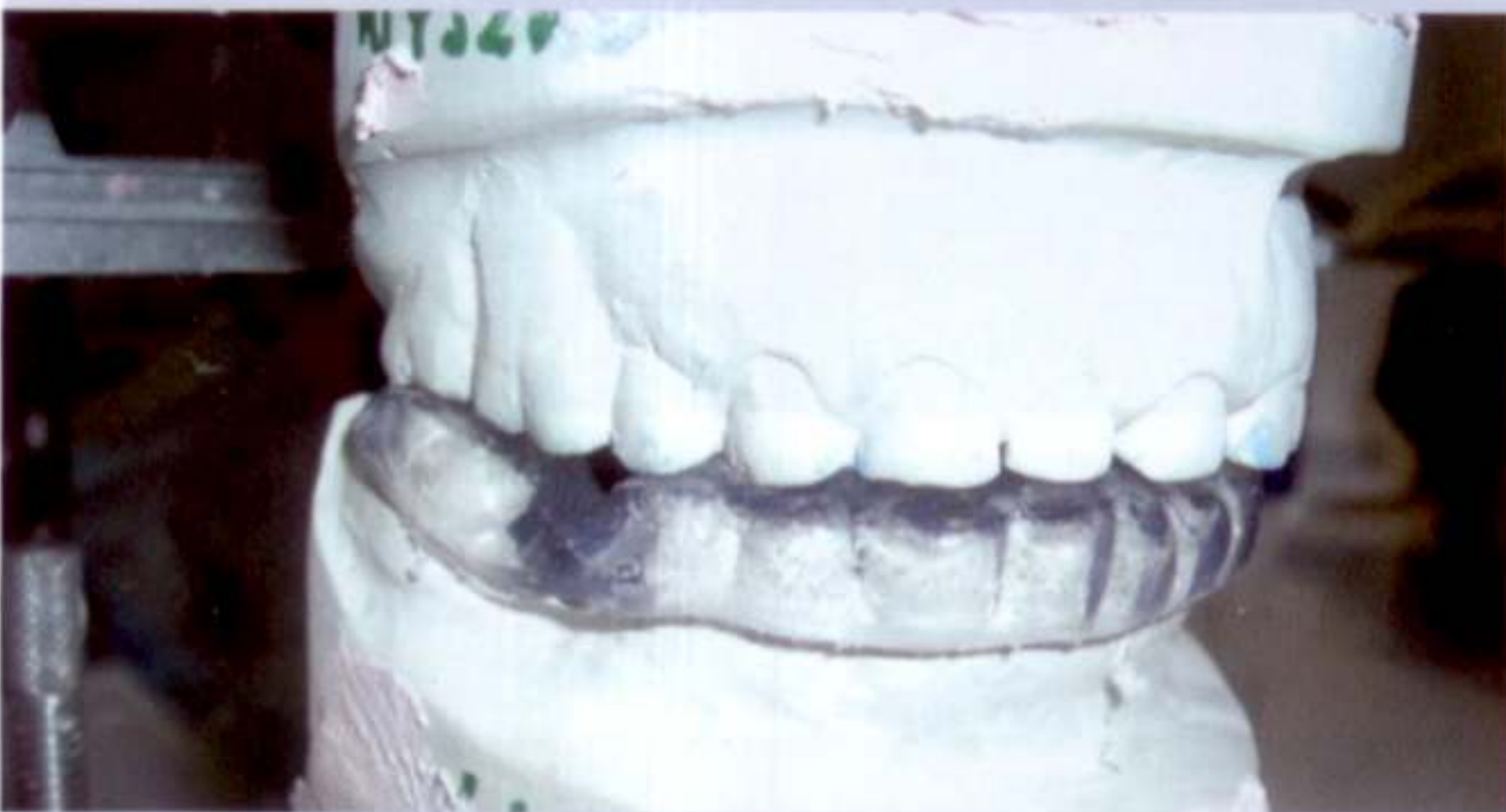Fig. 4. The situation after the reconstruction of the condyloid processes position by means of the Michigan and NTI-type splints



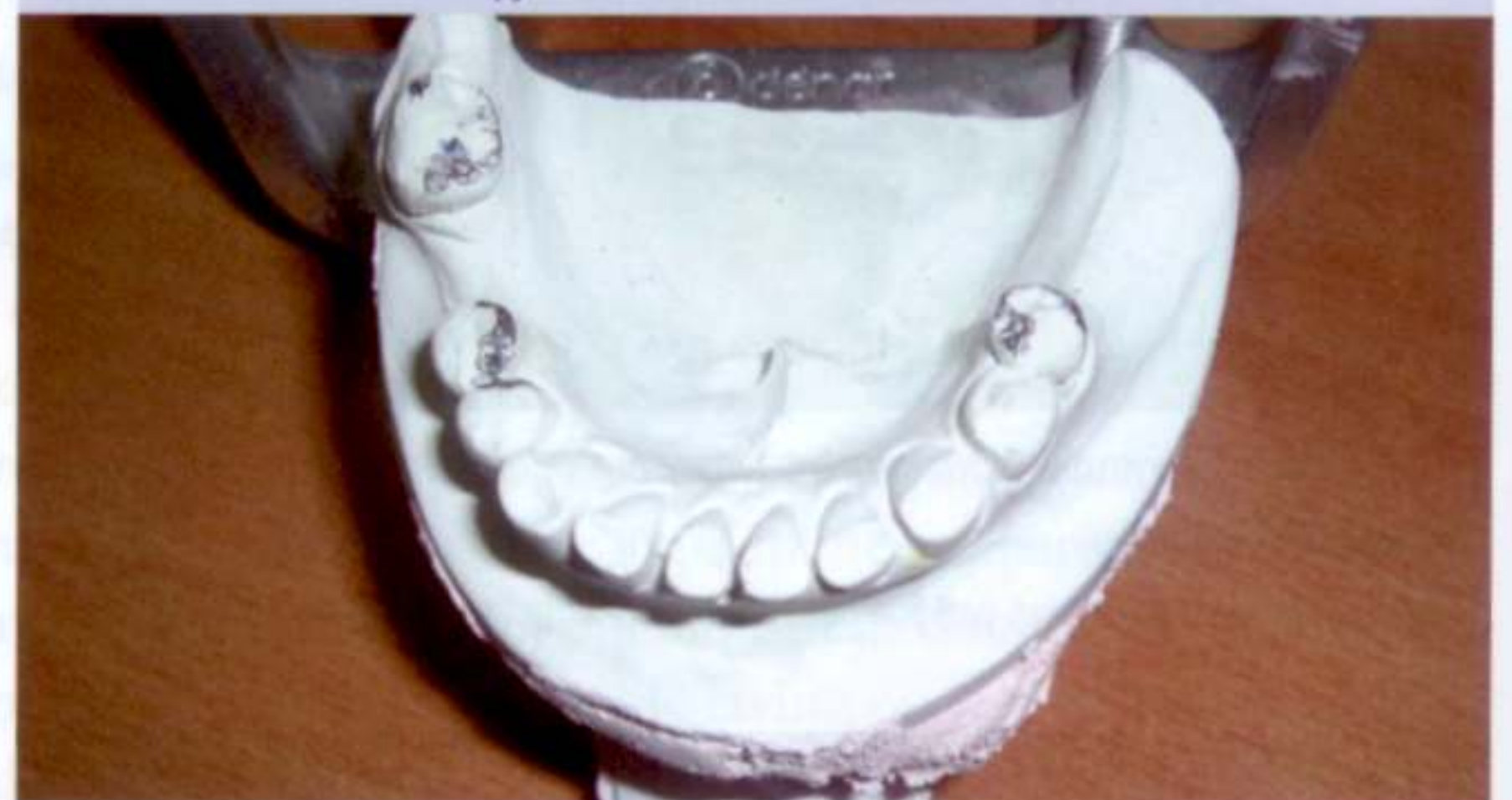Ryc. 5. Sytuacja zgryzowa przeniesiona do artykulatora
Fig. 5. The bite situation moved to the articulator



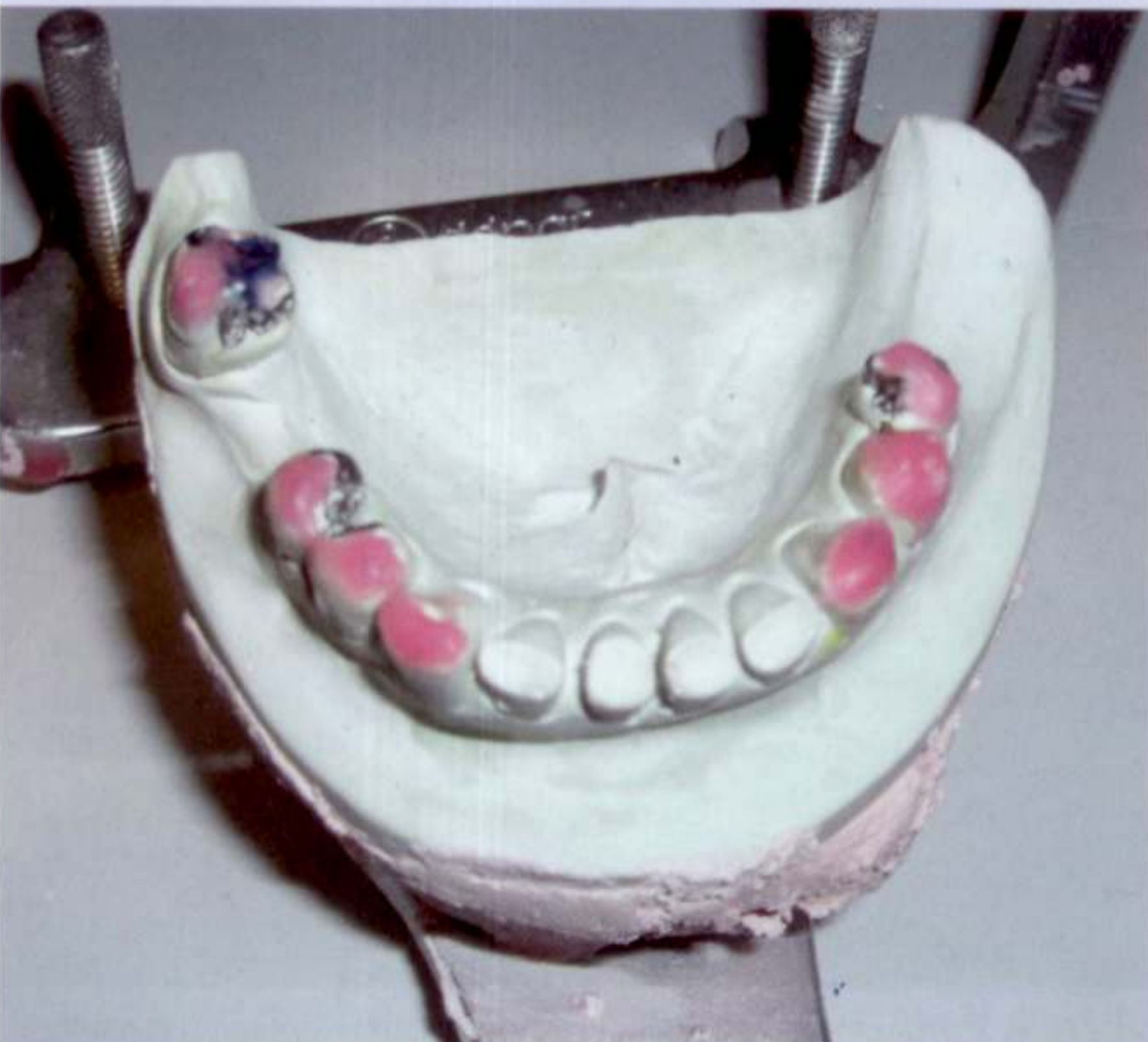Ryc. 6. Szyna z podwójnego laminatu przed rekonstrukcją stanowiła jeden z elementów terapii przebudowy zgryzu
Fig. 6. Dual laminate splint before the reconstruction constituted one of the elements of bite reconstruction therapy



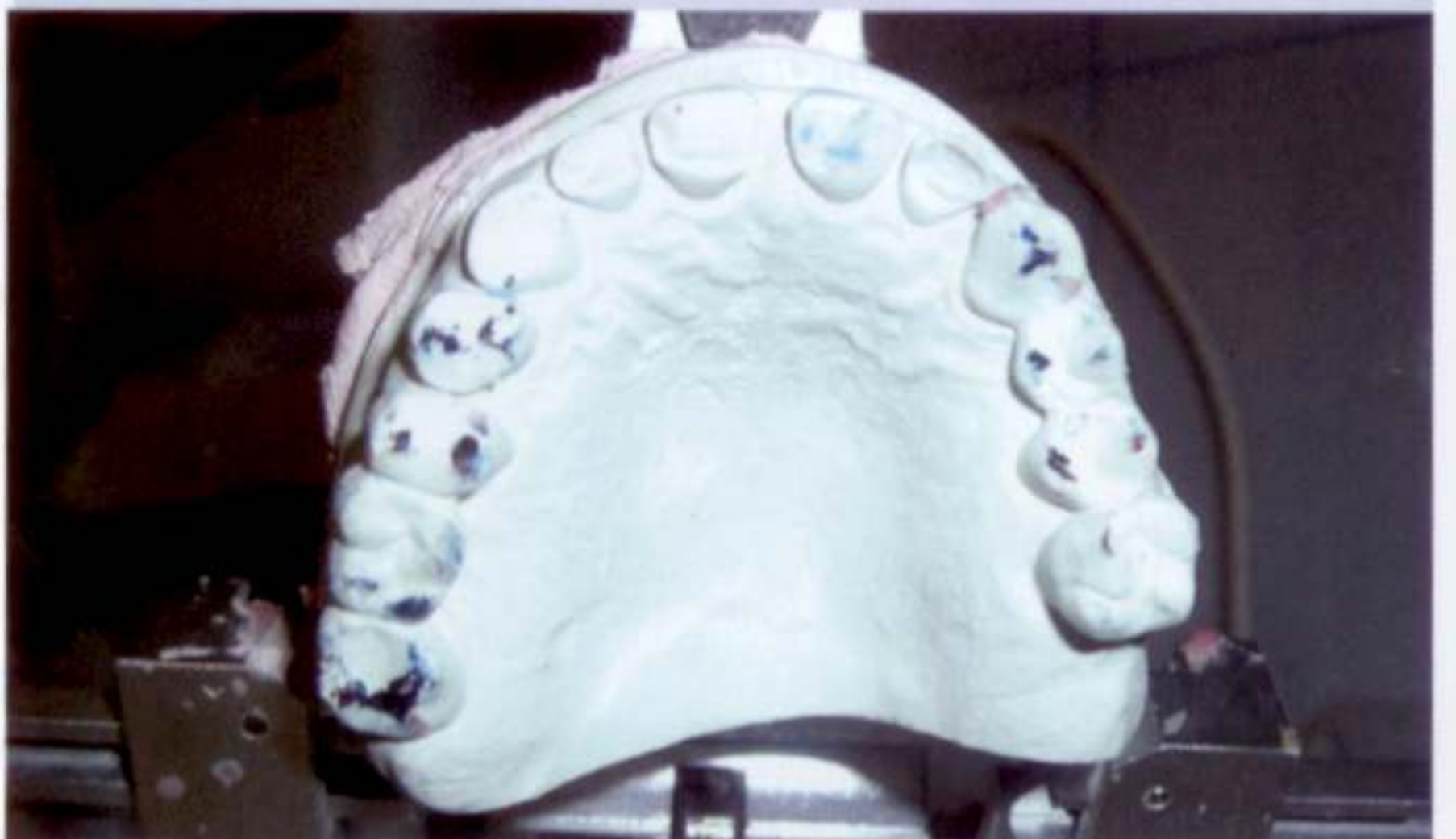
Ryc. 7. Szyna jest rekonstruowana na podstawie warunków klinicznych i korygowana przy pomocy artykulatora; działania takie zawsze wymagają weryfikacji klinicznej
Fig. 7. The biting splint is reconstructed in clinical conditions and corrected by means of an articulator; such procedure should always be clinically verified



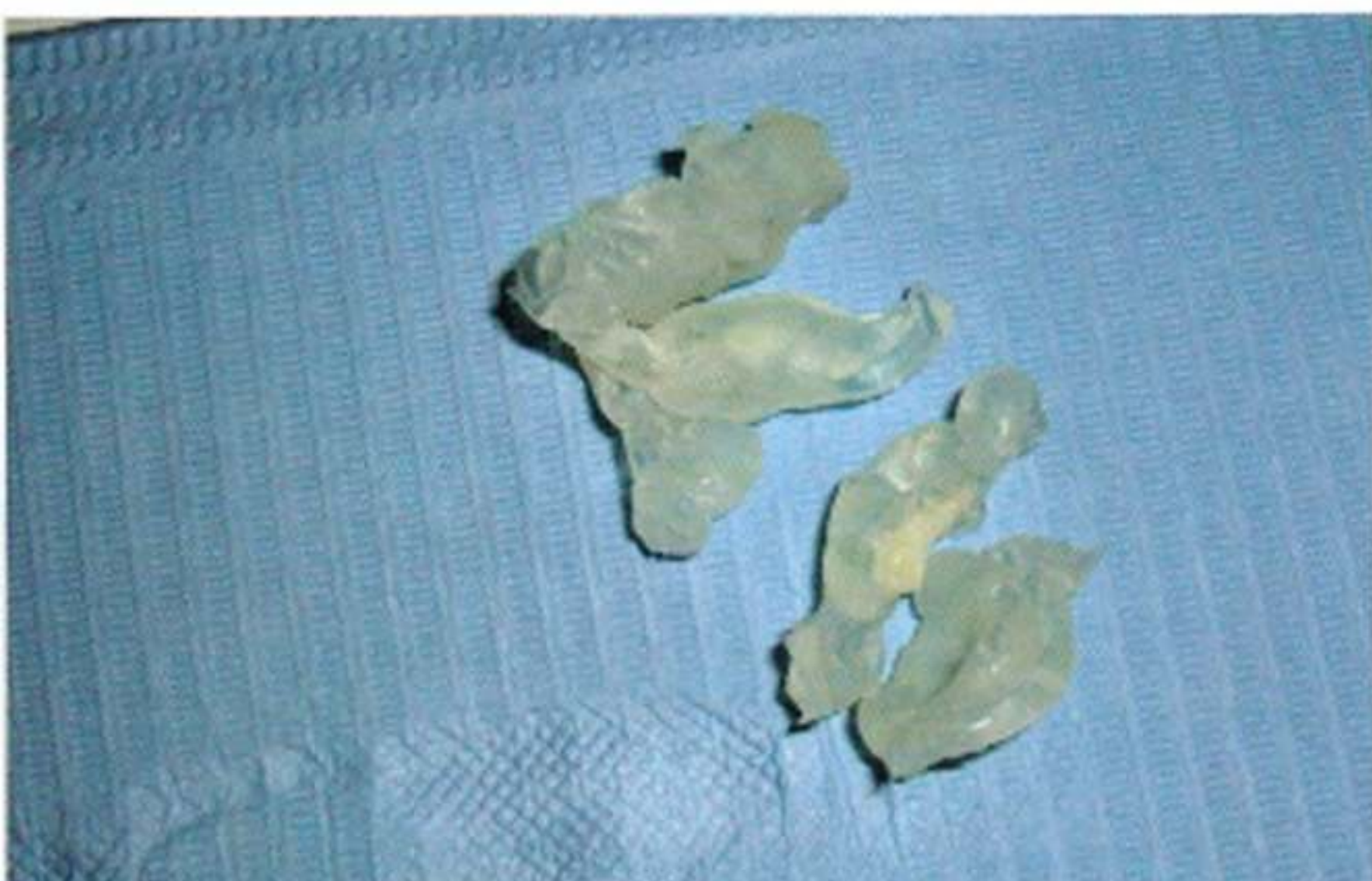Ryc. 8. Rekonstrukcja powierzchni żujących do wielkości ustalonych podczas przebudowy stawu zarejestrowanych za pomocą artykulatora; trudność stanowiło zachowanie istniejącej protezy; rycina przedstawia projekt wykonania inleyów z uwzględnieniem elementów protezy częściowo osiadającej, wykonanej na bazie metalu
Fig. 8. The reconstruction of chewing surfaces to the sizes defined during the joint reconstruction registered by means of an articulator; it was difficult to preserve the existing denture; the figure presents a draft of inley preparation with the consideration of the elements of a partly settling denture made on the basis of metal



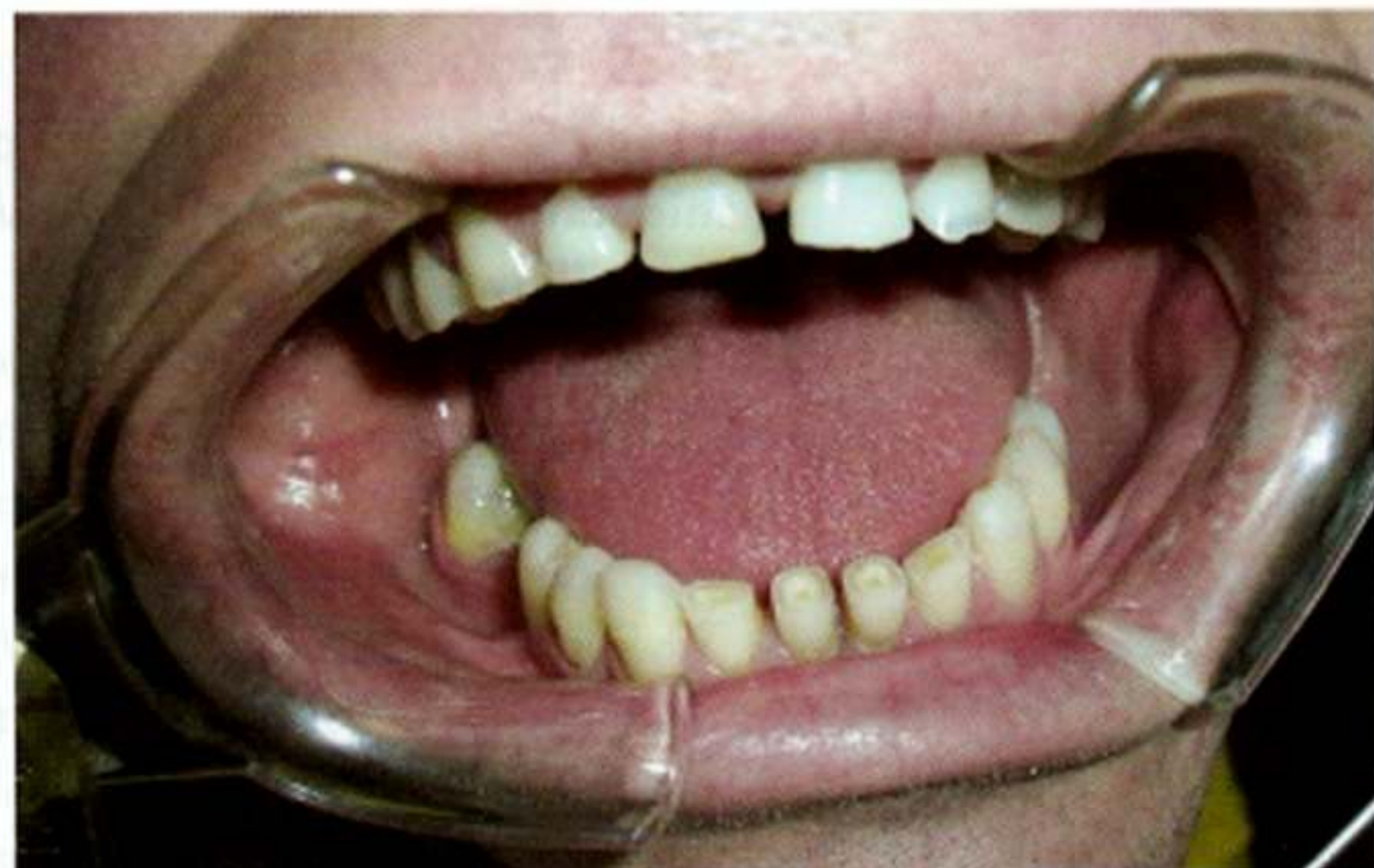Ryc. 9. Symulacja za pomocą wosku
Fig. 9. Wax simulation



Ryc. 10. Po zamianie mostku modelowego; powierzchnie żujące wymodelowano za pomocą żywicy re-lay Lang Dental, która jest samospalającą żywicę typu pattern-resin. Dzięki temu można było precyzyjnie dopracować warunki zgryzowe w artykulatorze
Fig. 10. After the replacement of a model bridge; the chewing surfaces were modelled by means of the re-lay Lang Dental resin which is a self-cured resin of the pattern-resin type. This enabled a precise preparation of biting conditions in articulator

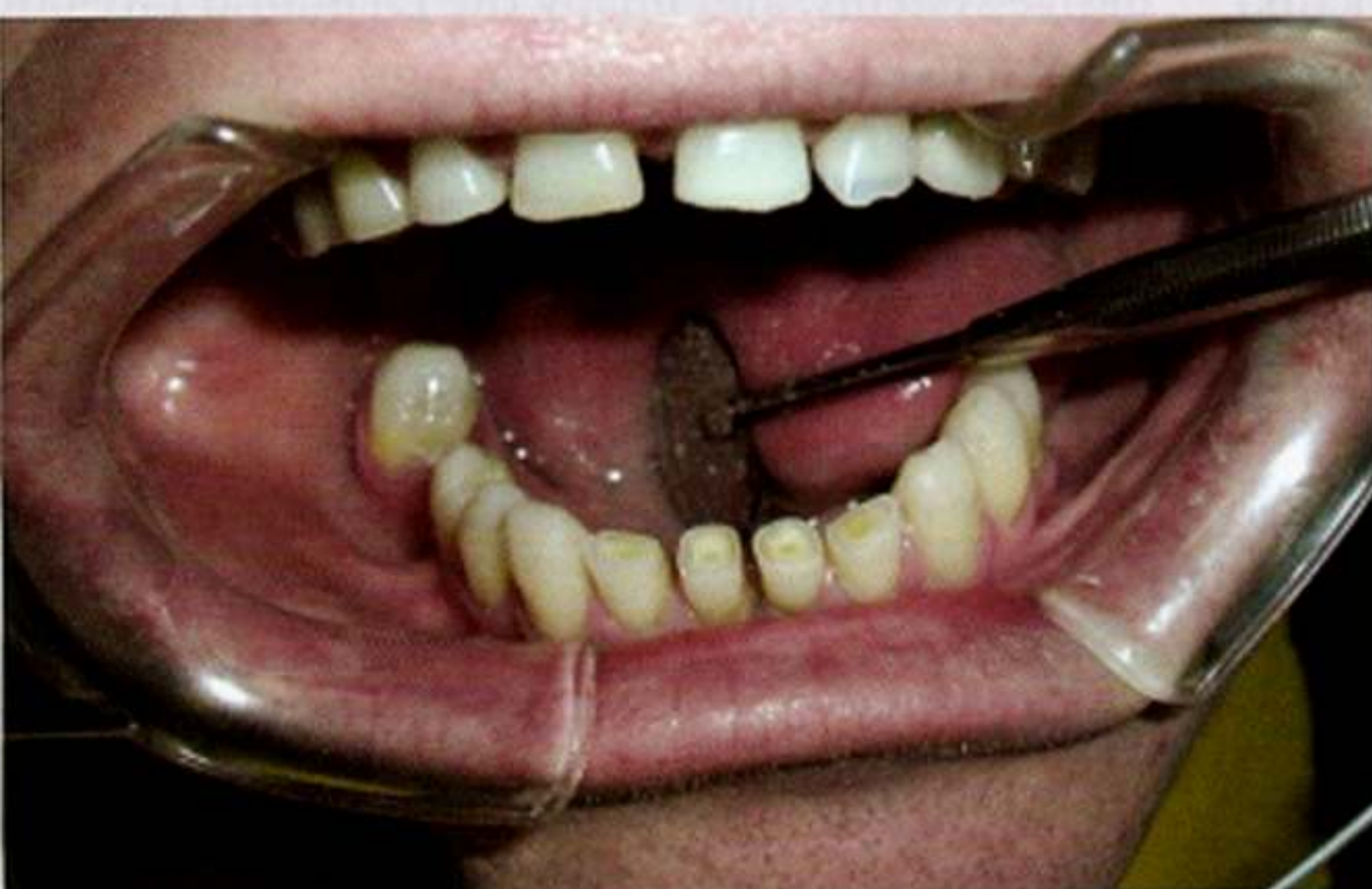

Ryc. 11. Indywidualne kształtki wykonane by umożliwić wykonanie inleyów w jamie ustnej
Fig. 11. Individual moulders made to enable the inley preparation in oral cavity

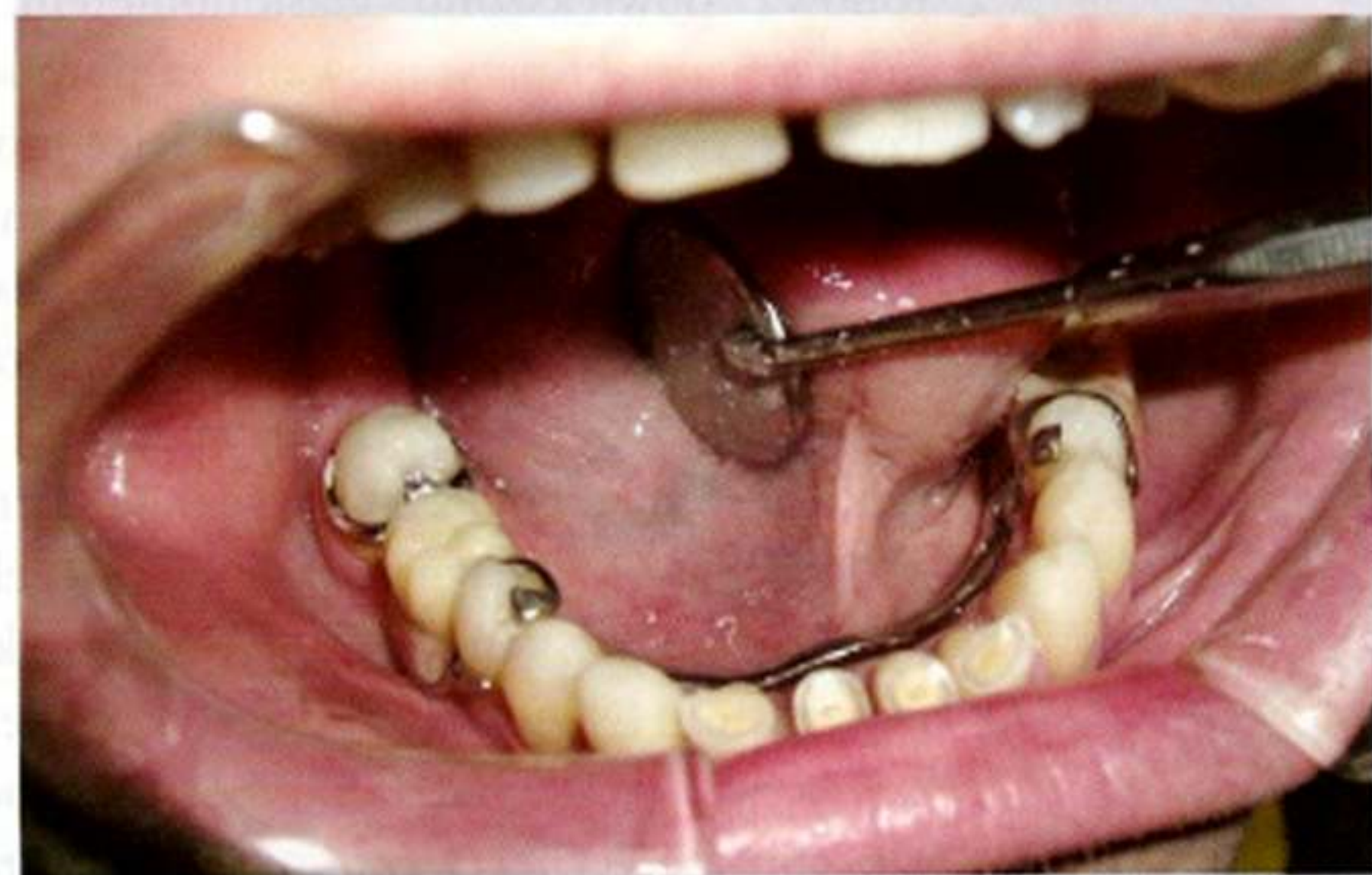

Ryc. 12. Do wykonania inleyów wykorzystano Diamond Lite crown and Bridge chair side system z udziałem systemu wiążącego Surpass

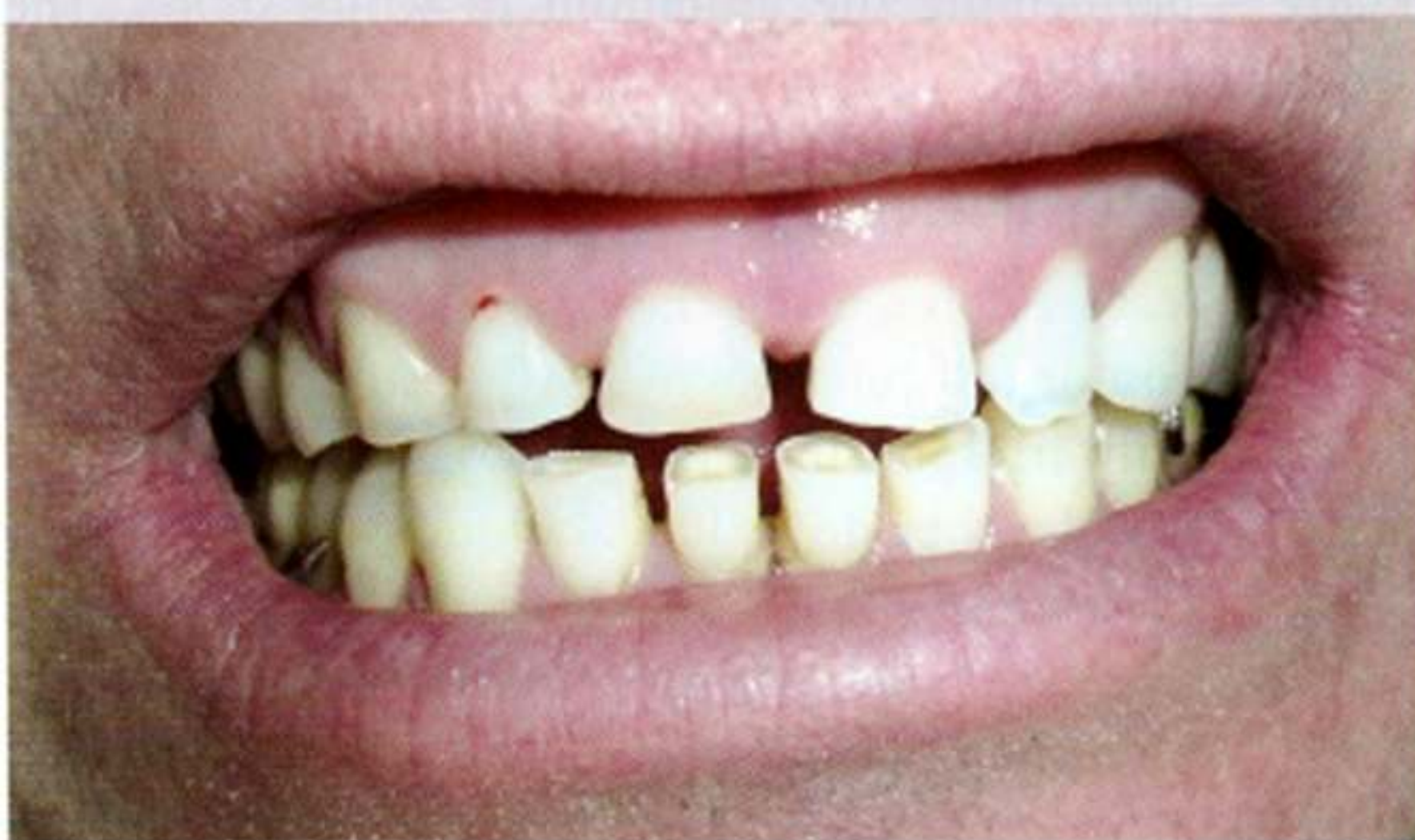Fig. 12. To prepare the inleys, the Diamond Lite Crown and Bridge chair side system with the Surpass adhesive system were used



Ryc. 13. Zdjęcie po naświetleniu materiału i wstępnej obróbce bez protezy
Fig. 13. Photo after material radiation and the initial processing without denture



Ryc. 14. Obraz tego samego etapu jak na rycinie 13, ale po założeniu protezy
Fig. 14. Photo of the same stage as in Figure 13, but after denture placement



Ryc. 15. Końcowy etap leczenia; wyrostki kłykciowe w prawidłowym położeniu; wyrównana i ustabilizowana okluzja; otwarta droga do najprostszego etapu, czyli korekty estetyki
Fig. 15. The final treatment stage: condyloid processes in a correct position; occlusion corrected and stable; ready for the easiest stage, i.e. aesthetical correction

W wielu przypadkach można zaobserwować swego rodzaju nonsensy – np. koszt wybielania zębów, które jest zasadniczo zabiegiem typowo kosmetycznym ma być wyższy niż leczenia endodontycznego, korekty zgryzu lub chociażby porady i badania.

Our daily practice shows various paradoxes – e.g. teeth whitening (a typical cosmetic procedure) being more expensive than endodontic treatment or occlusion correction or even a visit and an evaluation.

Przypadek drugi

Dziewczyna, lat 25. Badanie wykazało prawidłowe działanie stawów, stłoczenia zębów w obrębie żuchwy. Prawidłowe relacje zgryzowe. Zasadniczym powodem rozpoczęcia leczenia była utrata zęba 12. Lekarz zajmujący się ortodontcją sugerował usunięcie korzenia, następnie leczenie ortodontyczne aparatami stałymi. Podjęto odmienną decyzję. Wykonano leczenie próchnicy głównie rekonstrukcje zębów trzonowych wraz z korektą zwarcia posługując się: glasonomerami Fuji IX, potem systemami wiążącymi 7 generacji Diamond, następnie kompozyt policeramiczny Diamond Lite. Wykonano leczenie endodontyczne zęba 12 do szerokości 40 ISO. Ząb wypełniono systemem Cefinal (YES Dental s.r.l.). Część koronową powiększono glasonomerem. Tkanki miękkie zostały przygotowane za pomocą lasera. Po 2 tygodniach wykonano szkielet mostu typu Maryland w jamie ustnej. Do wykonania mostu użyto materiału Diamond Crown & Bridge i systemu wiążącego tego samego producenta.

Odległość międzyfilarowa wynosiła 1 cm, dlatego też most nie wymagał jakichkolwiek dodatkowych wzmocnień jak np. włókno szklane lub taśmy polietylenowe. Podczas kolejnej wizyty zajęliśmy się estetyką wykorzystując podbarwiacze chromatyczne, wykonując imitacje białych plamek. Efekt końcowy nie różnił się od zębów naturalnych.

Prasa medyczna, reklama, sterowane wykłady pokazujące „wyższość” np. cerkonu lub pełnej ceramiki nad innymi rozwiązaniami jest nie tyle nieodpowiedzialna, co groźna. Trudno się temu dziwić jeżeli dane laboratorium lub klinika wydała wiele tysięcy euro na sprzęt. Na zwrot takiej inwestycji pracuje sztab ludzi; producent, jego dział reklamy, klient oraz często pracownik uczelni lub szkoły współpracujący z producentem.

Technologia CAD-cam znajduje swoje miejsce szczególnie tam gdzie ilość pacjentów jest tak duża, że nie możliwości poświęcenia im wystarczającej dużo czasu, m.in. np. w gabinetach kontraktowych lub nastawionych na „obrot” (np. kiedy lekarz stomatolog pracuje na 2-3 fotelach jednocześnie). Pozorna dokładność

cases, in order to perform the last stage – the so-called “cosmetic” stage – a proper treatment should be carried out.

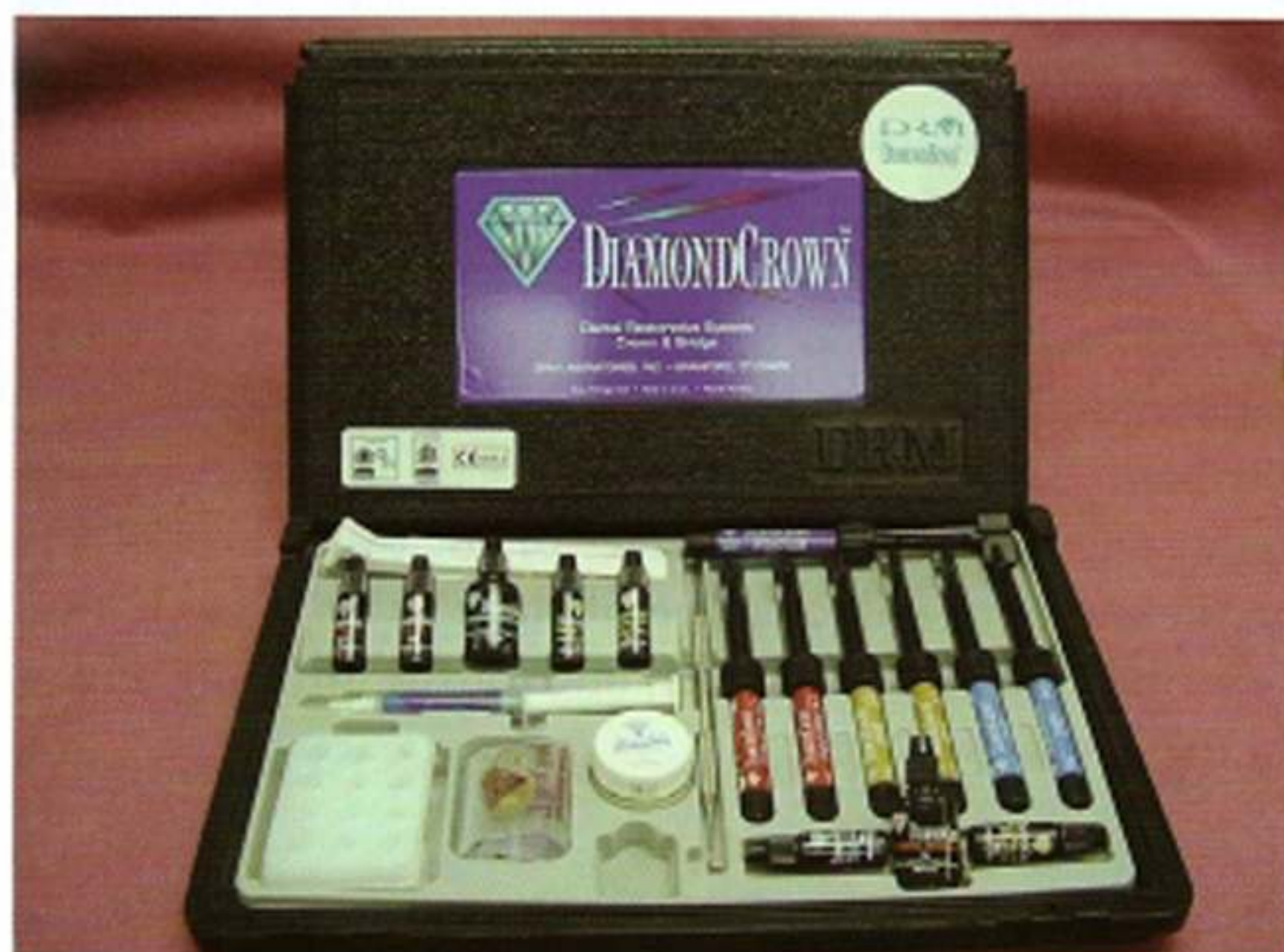
Case two

A girl, aged 25 years. The examination revealed correct joint functioning and crowding of teeth within mandible. Regular occluding relations. The main reason for the treatment was the loss of the tooth 12. The orthodontic doctor suggested the root removal and then the treatment with orthodontic appliances. However, a different decision was made. Caries treatment was performed, molar reconstructions and the occlusion correction by means of the following: the Fuji IX glass ionomers, then the 7th generation Diamond adhesive systems, and finally the Diamond Lite polyceramic composite. Endodontic treatment of tooth 12 was performed to the width of 40 ISO. The tooth was filled with the Cefinal system (YES Dental s.r.l.). The crown was enlarged with the glass ionomer. Soft tissues were prepared by means of a laser. After 2 weeks the Maryland-type frame bridge was performed in the oral cavity. To perform the bridge, the Diamond Crown & Bridge material and adhesive system were used.

The intra-abutement distance was 1 cm, therefore the bridge did not require any additional supports, such as e.g. glass fibre or a polyethylene tape. During the subsequent visit we took care of the aesthetics using the chromatic tints, and performing the imitations of white stains. The final effect is identical with the natural teeth.

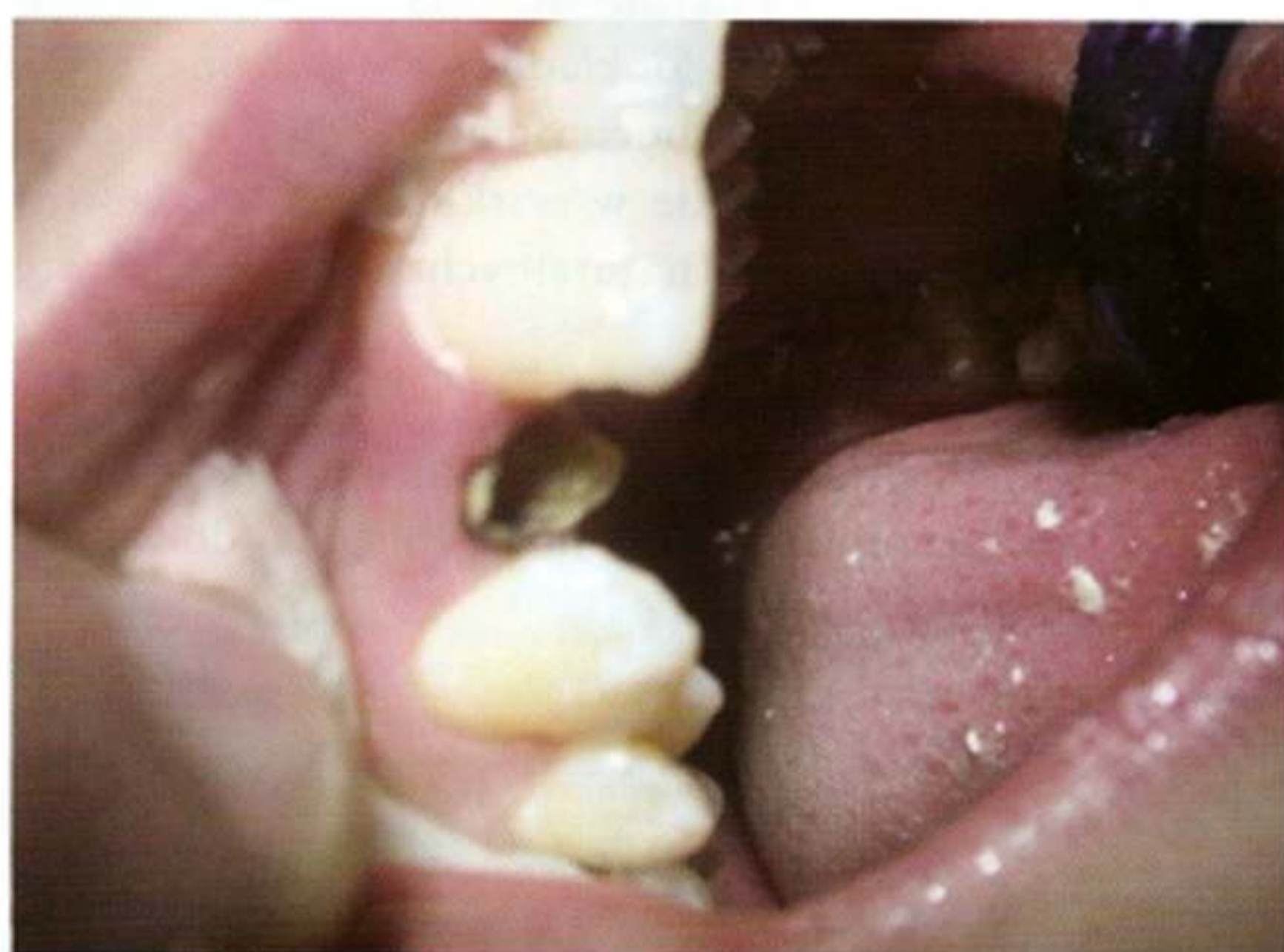Medical magazines, advertisements, sponsored lectures presenting the „superiority” of e.g. cercon or full ceramics over other solutions are not only irresponsible, but also dangerous. It is no wonder they do it, if a laboratory or clinic spent thousands of Euro on the equipment. In order to recover the expenses, the whole team of people are involved: a manufacturer, his advertisement department, a customer and frequently an employee of a university or college co-operating with the manufacturer.

However, the CAD-cam technology can be applied especially if there are so many patients



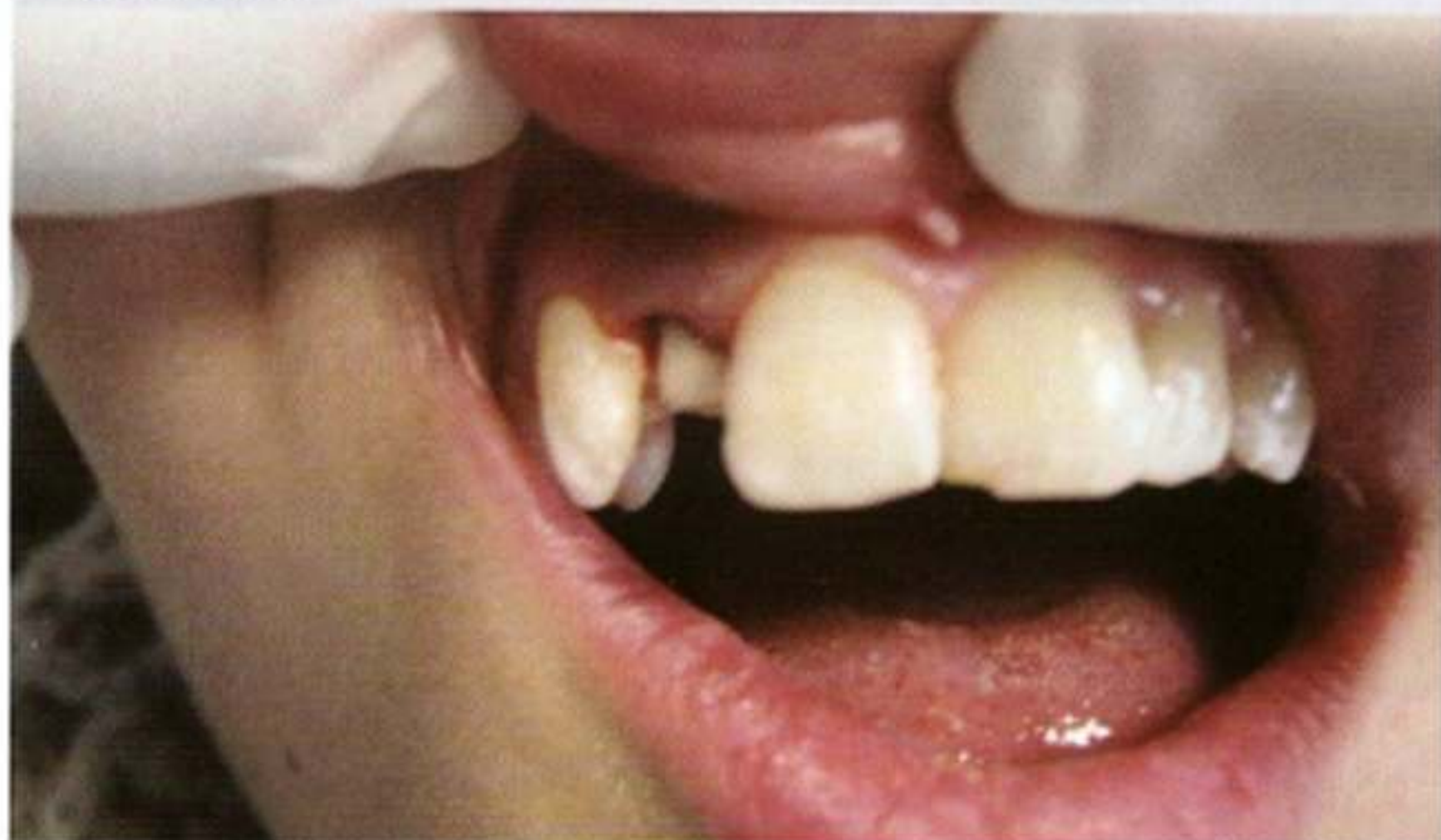Ryc. 16. Diamond Crown Lab – zestaw pozwalający na wykonanie tego typu prac w warunkach klinicznych i laboratoryjnych

Fig. 16. Diamond Crown lab – a kit to perform this type of work in clinical and laboratory conditions



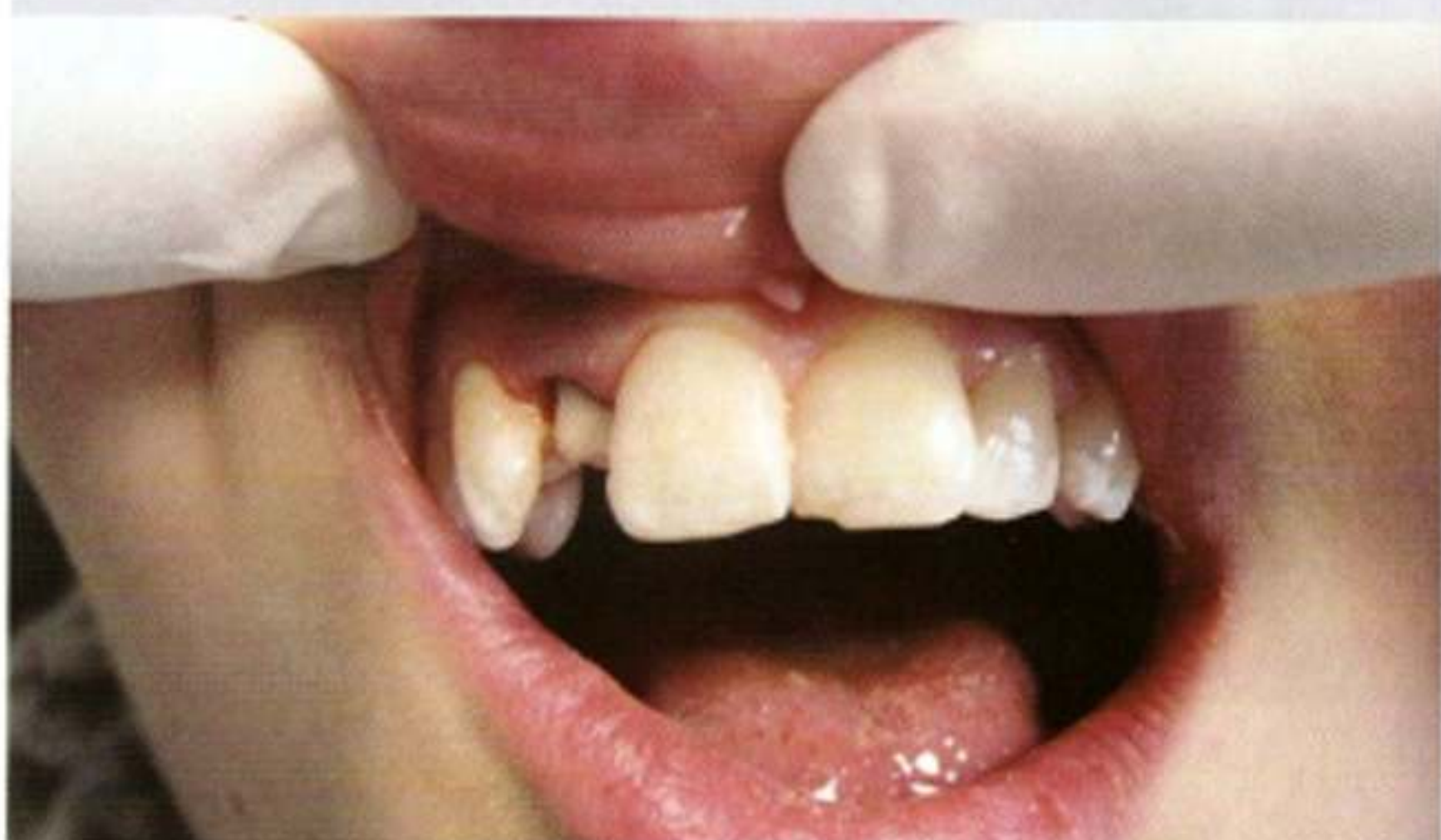Ryc. 17. Powód rozpoczęcia leczenia; całkowicie zniszczony ząb 12

Fig. 17. The cause of the treatment; totally damaged tooth 12



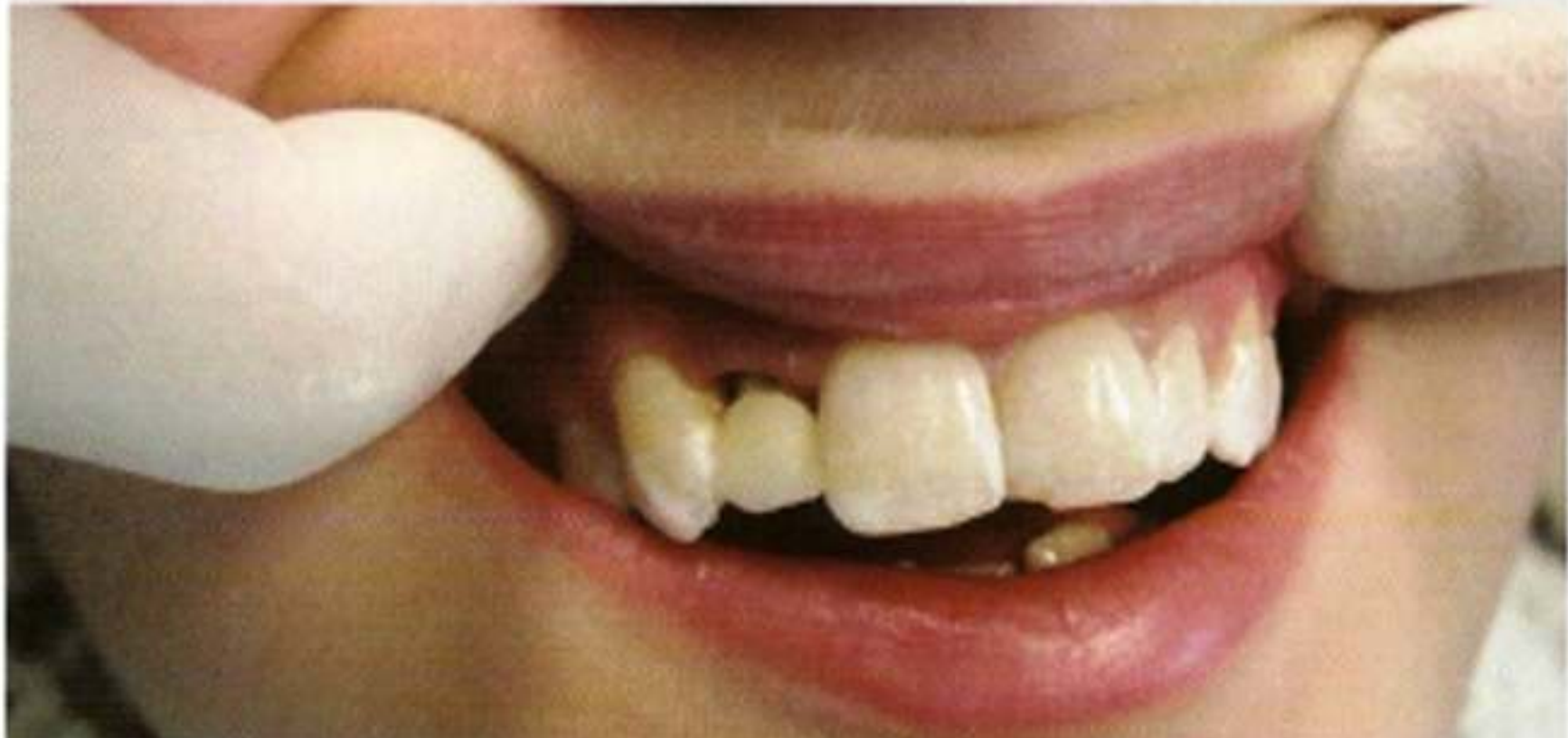Ryc. 18. Korzeń zachowano jako utrzymywacz wypukłości kości; po leczeniu endodontycznym i wypełnieniu cefinałem wykonano korekty tkanek miękkich laserem

Fig. 18. The root was saved as a support for bone convexity; after the endodontic treatment and filling with cefinal the soft tissue correction was performed with a laser



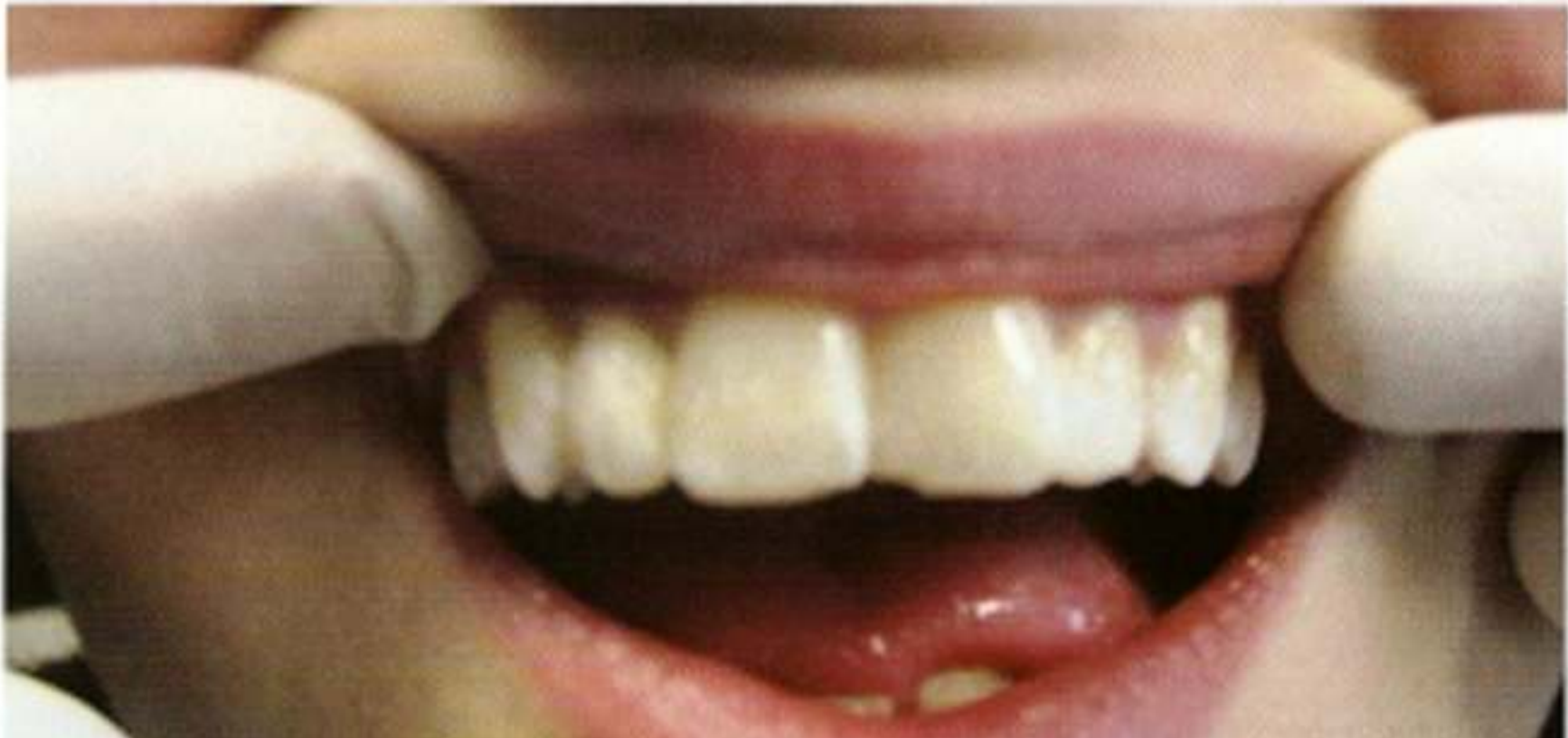Ryc. 19. Za pomocą Diamond Crown and Bridge wykonano prześło pomiędzy 13 a 11

Fig. 19. The bridge span between 13 and 11 was performed by means of Diamond Crown and Bridge



Ryc. 20. Odpowiednie utrzymanie czystości i konturów tkanek miękkich było bardzo ważne; na tym etapie zakończono wizytę stosując opatrunek chirurgiczny aby utrzymać kontur linii dziąsła

Fig. 20. The proper cleanliness and contour of soft tissues were extremely important; the visit was concluded at this stage and the surgical dressing was applied to maintain the gingival contour



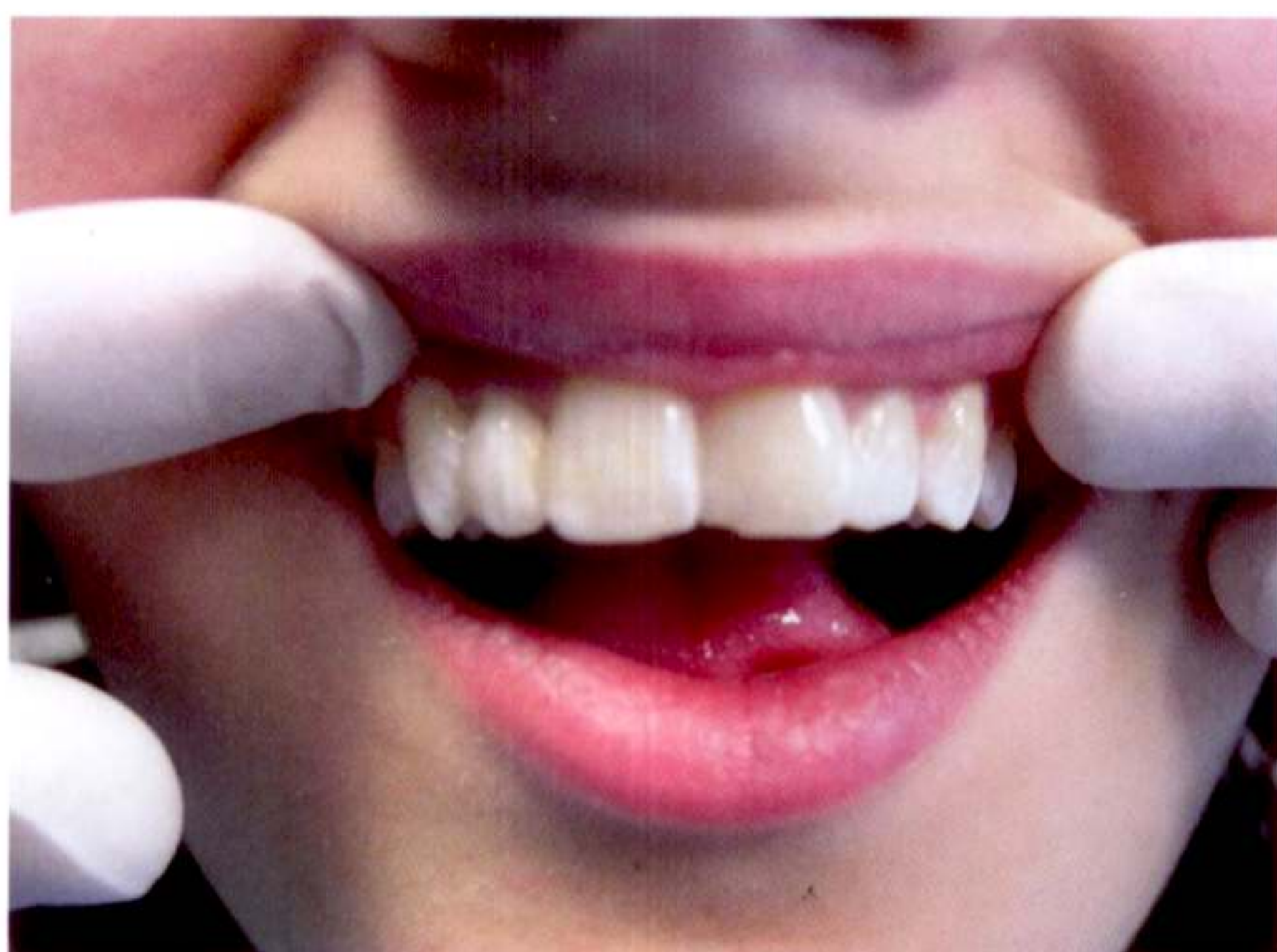Ryc. 21. Po nałożeniu warstw dentyny, opaque dentyny, szkliwa i modyfikatorów uzyskano zadowalający efekt estetyczny

Fig. 21. After the application of the layer of dentin, opaque dentin, enamel and modifiers, a satisfactory aesthetic effect was obtained

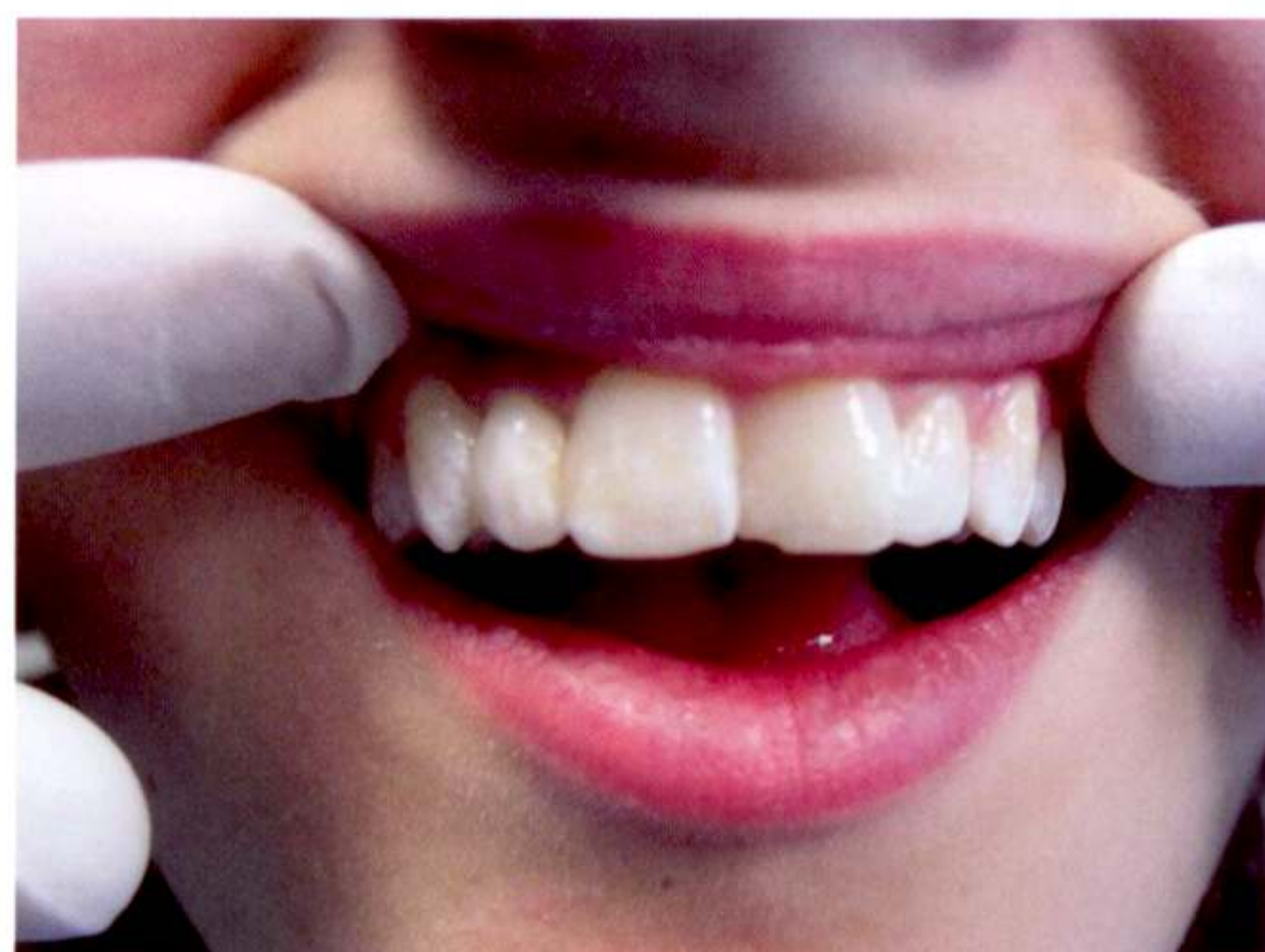tych systemów pokazywana in vitro nie współgra z relacjami w jamie ustnej. Niedokładności okludalne, słaby współczynnik adhezji, monochromatyczność, zbyt duża twardość materiału i przede wszystkim twardość powodująca ścieralność tkanek naturalnych to tylko niektóre z wad tych rozwiązań.

Niektóre z nich próbuje się zminimalizować np. pokrywając cerkon ceramiką o ścieralności zbliżonej do właściwości naturalnego szkliwa.

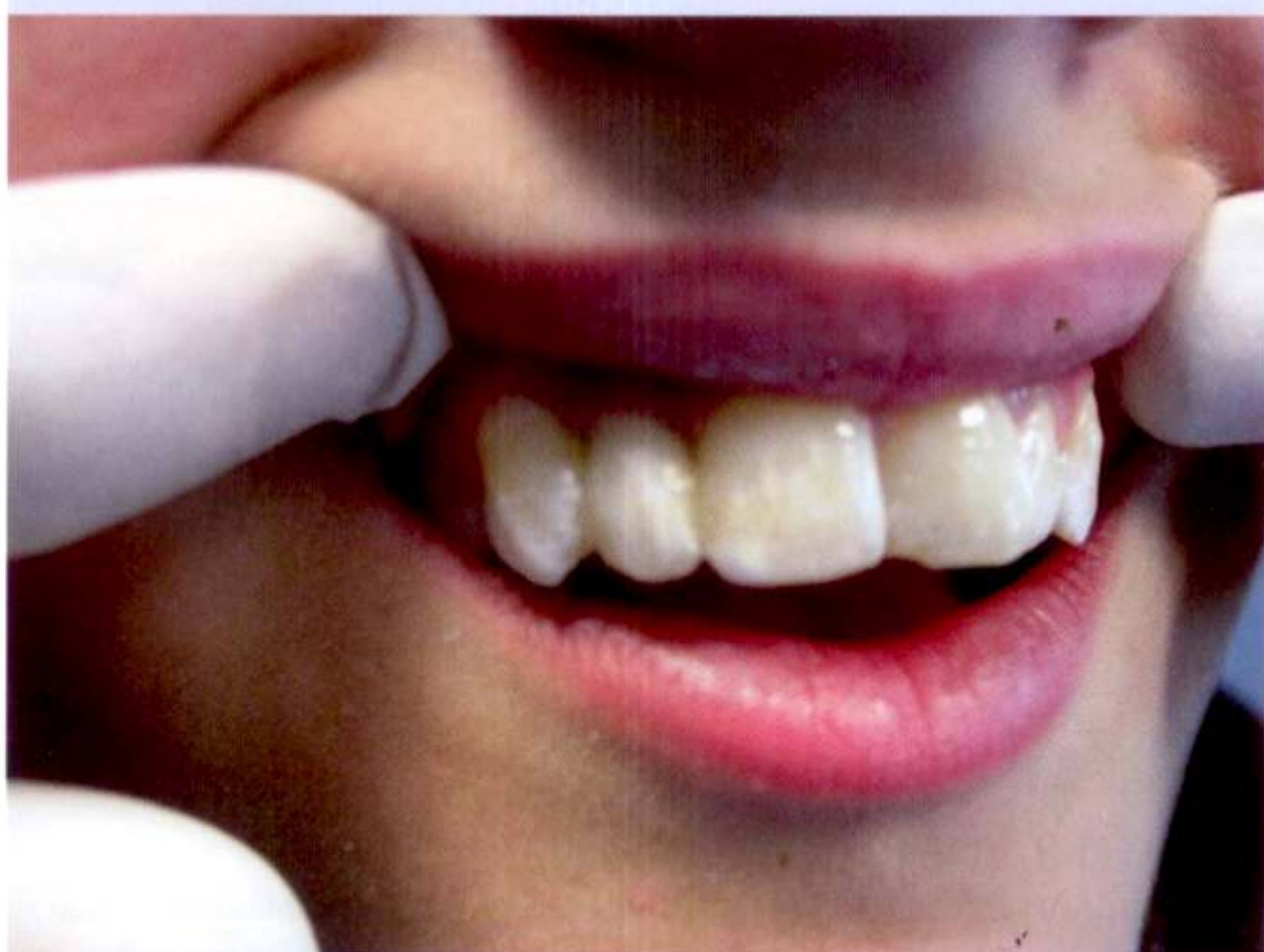that it is impossible to devote enough time to an individual patient, e.g. in contract surgeries, or the „turnover-oriented” surgeries, when a doctor works on 2-3 chairs at the same time. An apparent exactness of these systems presented in vitro does not correspond with the relations in oral cavity. The occlusal inaccuracies, weak adhesion ratio, monochromatism, too hard materials and especially the hardness leading to attrition of natural tissues present only some of the disadvantages of such solutions. There are attempts to reduce some of these drawbacks, by e.g. covering cercon with the ceramics of the attrition similar to the natural enamel.



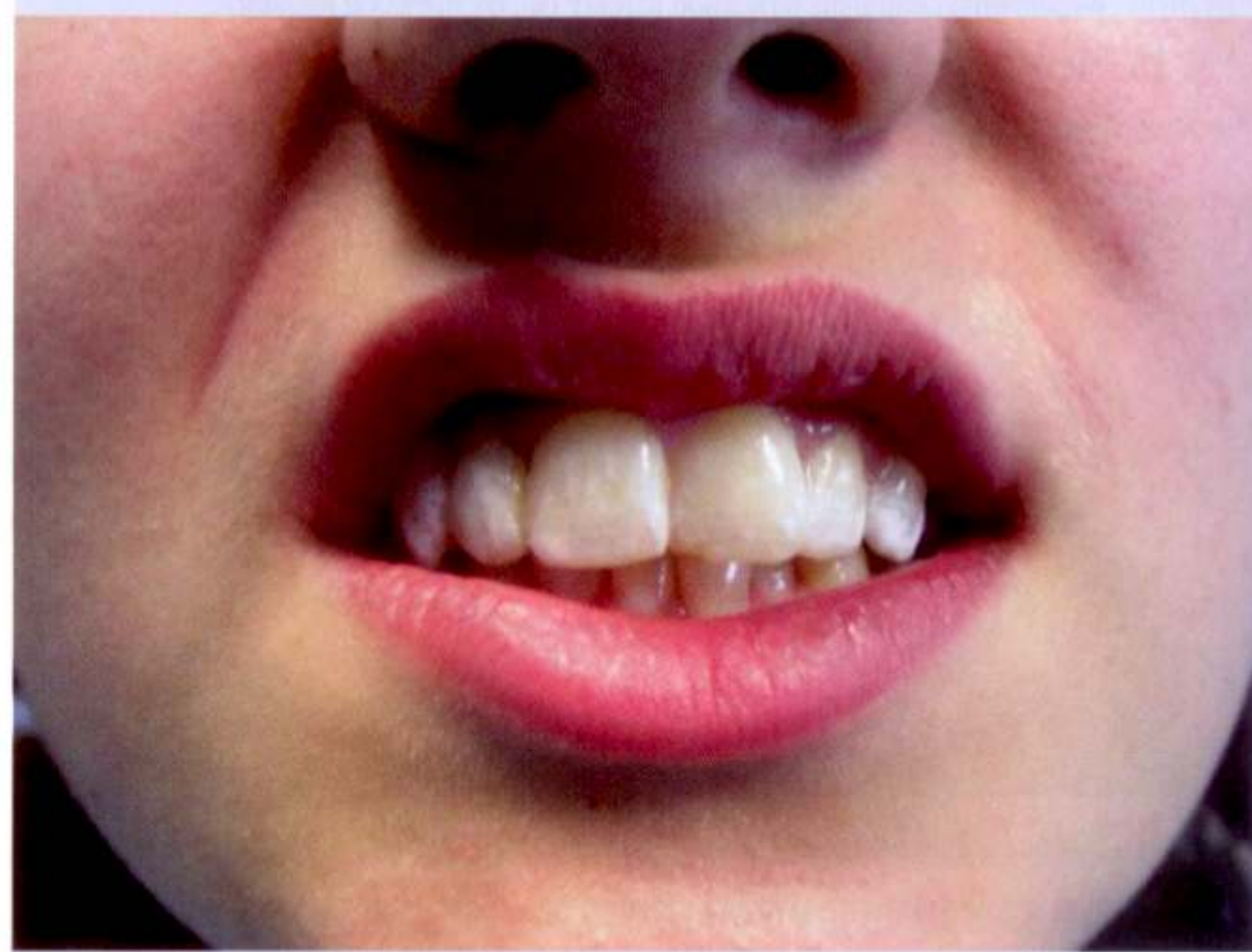Ryc. 22. Idealna chroma uzupełnienia
Fig. 22. Perfect chroma of the filling



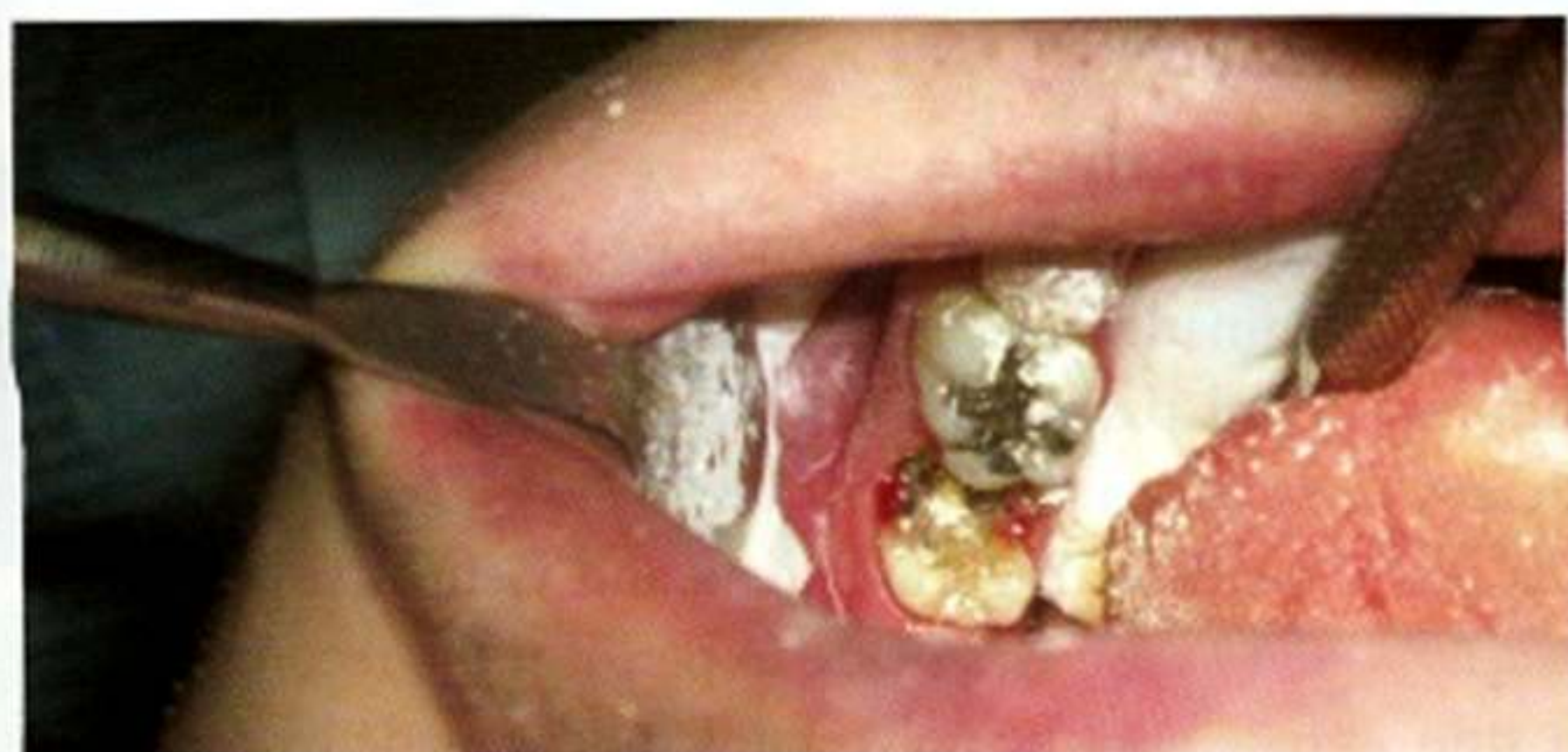Ryc. 23. Efekt naturalności z uwzględnieniem indywidualnej charakterystyki
Fig. 23. The effect of naturalness with the consideration of individual characterisation



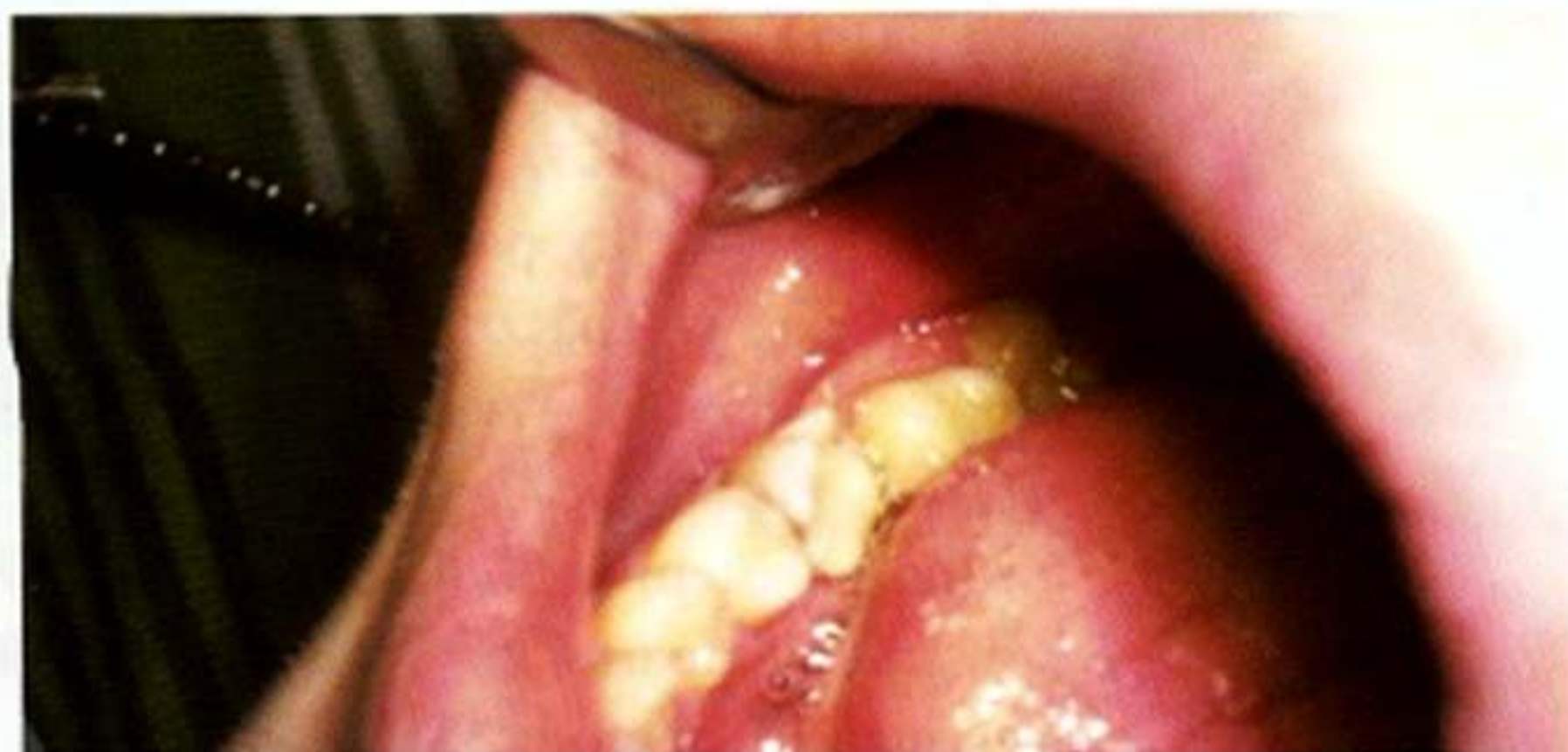Ryc. 24. Efekt końcowy
Fig. 24. Final effect



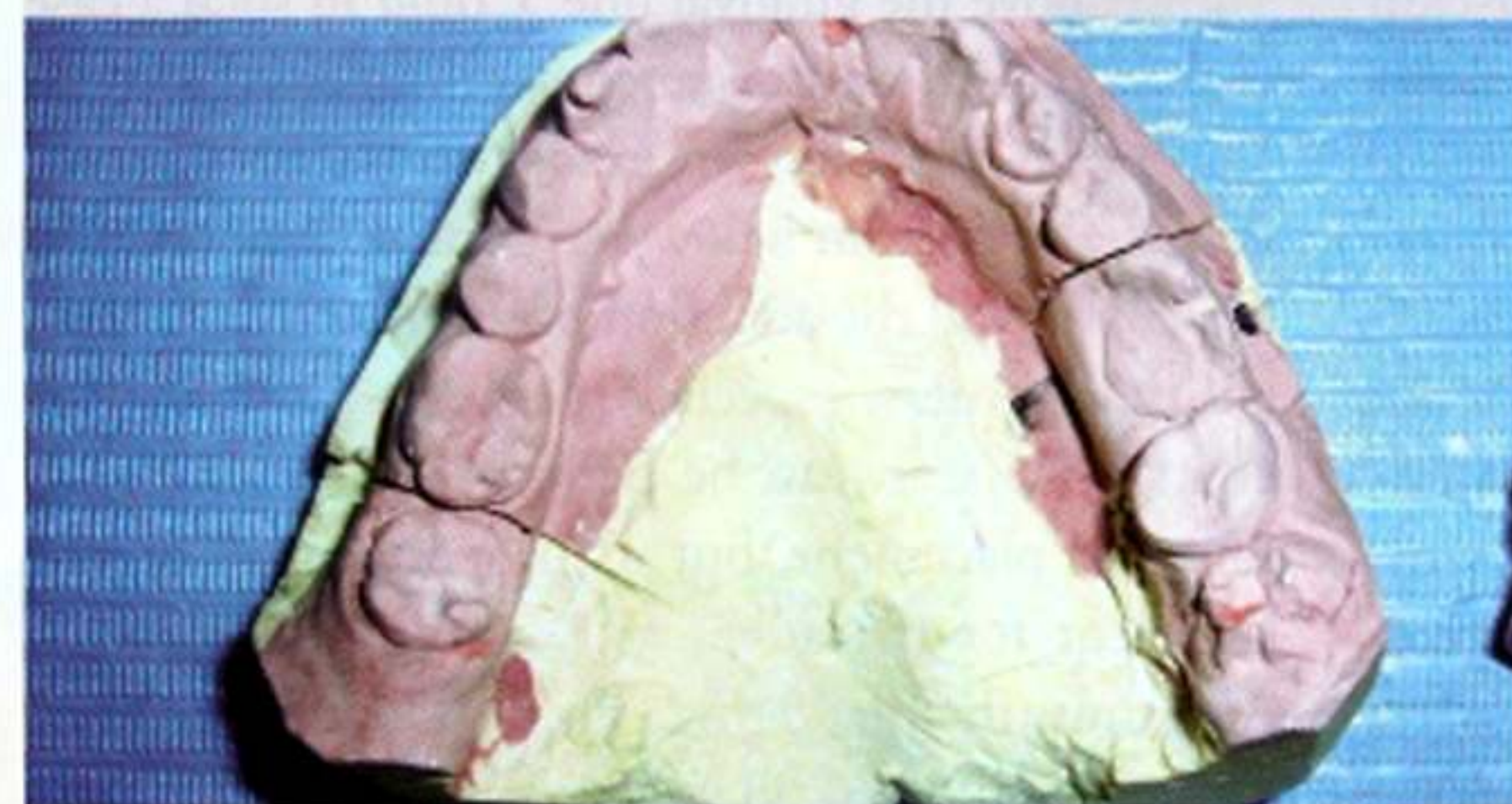
Ryc. 25. Efekt końcowy
Fig. 25. Final effect



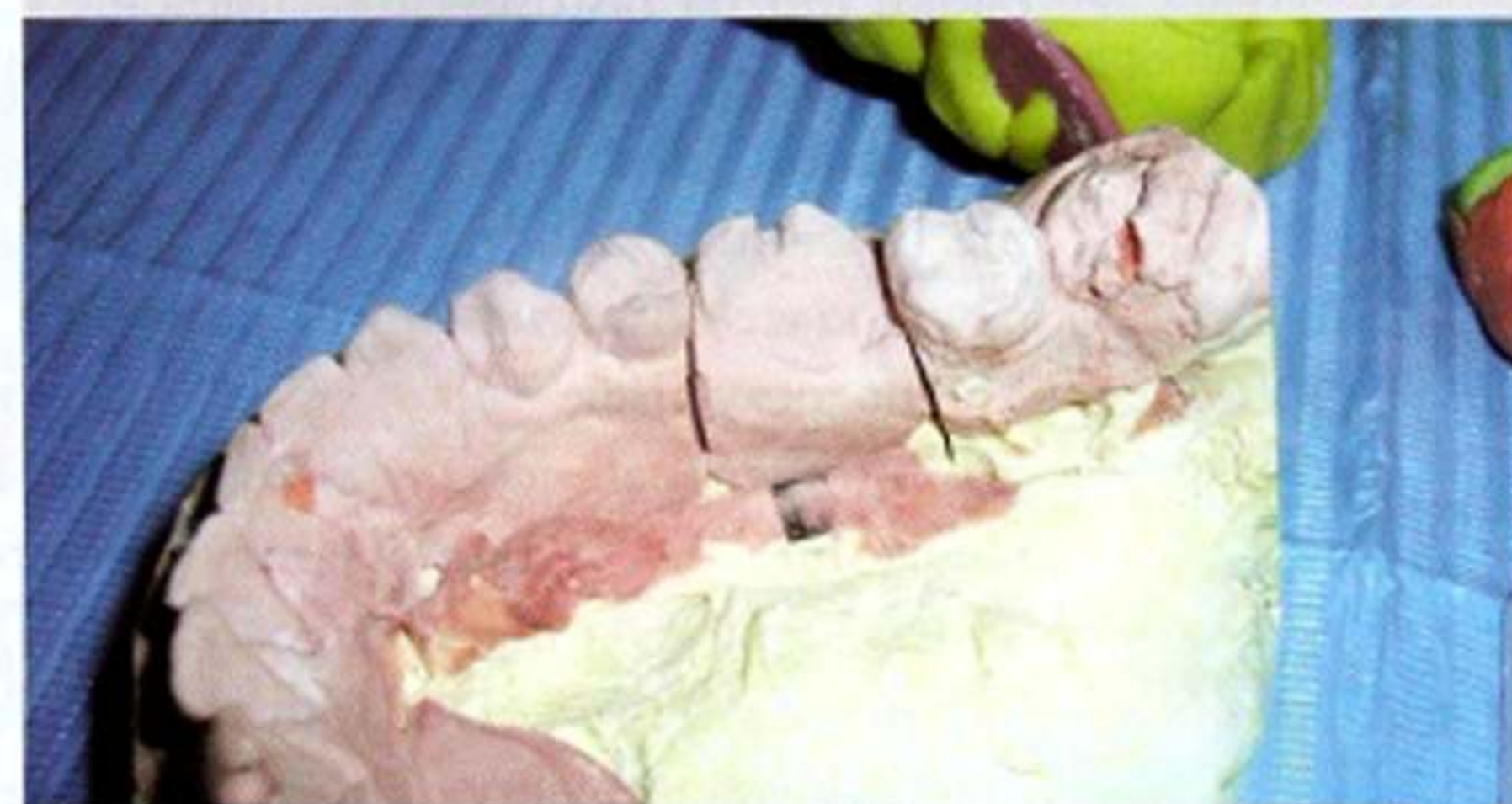Ryc. 26. Ogromne zniszczenie zęba 37
Fig. 26. Massive destruction of tooth 37



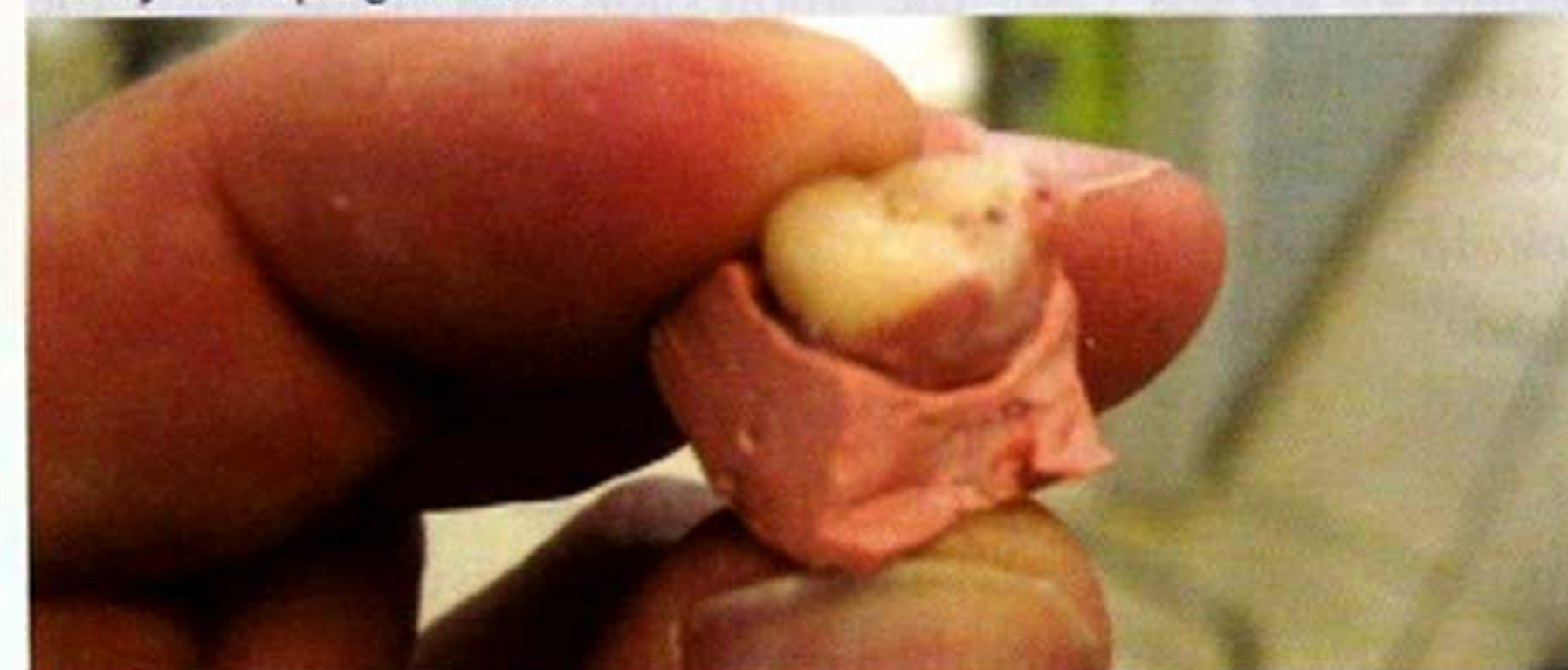Ryc. 27. Obraz zęba 46 po uzupełnieniu powierzchni gajsonomerem
Fig. 27. The picture of the tooth 46 after filling the surface with glass ionomer



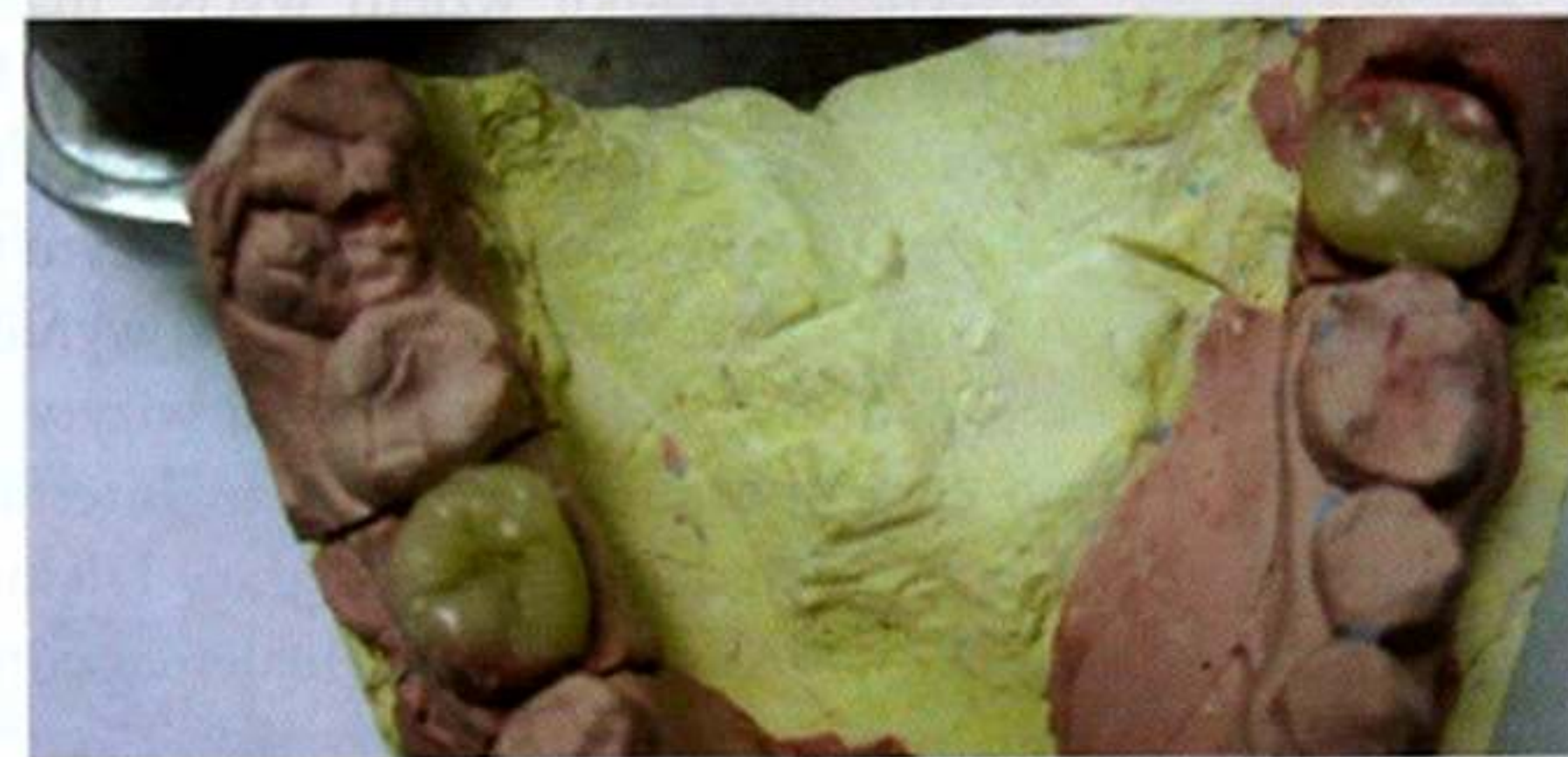Ryc. 28. Odlew gipsowy na podstawie wycisku dwuwarstwowego masami Top Putty i Top Light
Fig. 28. Plaster cast on the basis of the two-layer impression with the Top Putty and Top Light masses



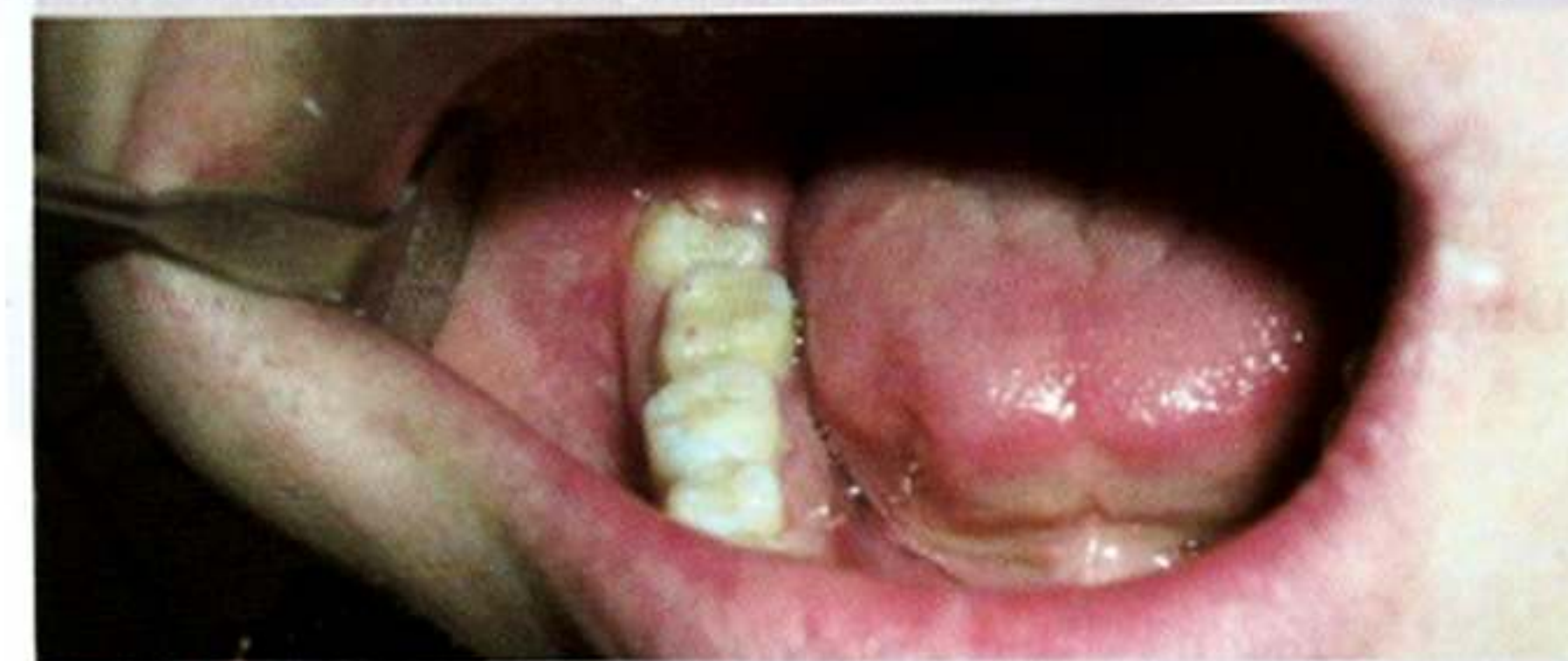Ryc. 29. Odlew w zbliżeniu; modele zostały umieszczone w artykulatorze HANAU H2
Fig. 29. The cast in close-up. Models were placed in the HANAU H2 articulator



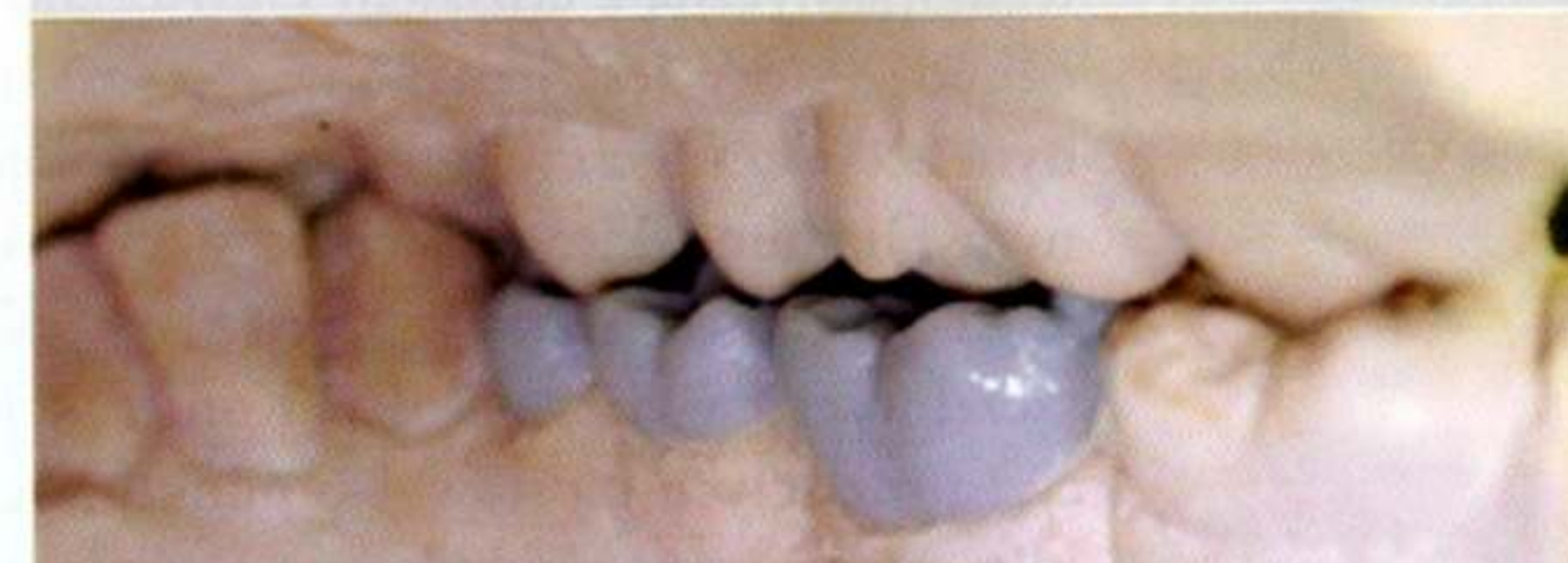Ryc. 30. Idealna szczelność inleatów wykonanych z policeramu Diamond Crown and Bridge wynika z minimalnego skurczu niższego niż powszechnie stosowana ceramika w laboratorium
Fig. 30. Ideal tightness of inlays made of the Diamond Crown and Bridge polyceramic results from the minimal shrinkage lower than the ceramics used widely in laboratory



Ryc. 31. Inleaty po wykonaniu na modelu
Fig. 31. Inlays after performing the model



Ryc. 32. Inleat zacementowany w jamie ustnej za pomocą cementu dual cured ANCHOR
Fig. 32. Inlay cemented in oral cavity by means of the dual cured ANCHOR cement



Ryc. 33. Korony policeramiczne oraz mosty wykonane techniką łączenia DurAcetalu z policeramicznymi kompozytami zostaną opisane w późniejszych publikacjach; proszę zwrócić uwagę na idealne kontury i szczelność koron wykonanych z materiału Diamond Crown (DRM)
Fig. 33. Polyceramic crowns and bridges made in the process of bonding Duracetal with polyceramic composites will be described in subsequent publications; please notice the ideal contours and tightness of crowns made of the Diamond Crown material (DRM)

Przypadek trzeci

Przypadek kolejny pokazuje przypadek pacjenta lat 24. Utrata znacznej ilości tkanek twardych zębów 37 oraz 46. Wykonano leczenie endodontyczne wypełniając kanały gutaperką i sealerem Cefinal. Następnie podjęto decyzję dotyczącą rekonstrukcji opartej na inleyach policeramicznych wykonanych metodą poza jamą ustną. Na dno ubytków położono giasjonomer do wysokości około 1 mm nad linię dziąsła. Czy w takim przypadku można zastosować technologie CAD-cam i/lub cerkon? Tak, ...ale czy skan dokładnie odda nierówność dna pod dziąsłem? Zdecydowanie nie. Jak długo adhezja systemów wiążących zapewni szczelność, szczególnie pomiędzy inlejem? Można oczywiście wykonać skan po położeniu giasjonomeru, ale jego właściwości nie będą odpowiednie aby system wiążący był efektywny. Tym samym efekt marketingowy znika... Potrzeba kolejnych wizyt. Dodatkowo dochodzi wizja otarć szkliwa i aspekty okluzji, której częstą przyczyną jest zastosowanie materiału o zbyt dużej twardości np. cyrkonu.

W tym przypadku wzięto wycisk masami elastycznymi silikonowymi pod inleje. Warunki zgryzowe przeniesiono do artykulatora. Po izolacji gipsu wykonano inleje z kompozytu policeramicznego. Czas pracy technicznej wyniósł około 2,5 godziny. Podczas następnej wizyty wykonano cementowanie stosując silan Interface (Apel Dental Materiale) system wiążący Diamond Lite (DRM USA) oraz cement dual cred core/Luting Anchor (Apex Dental Materials).

Obecnie wspólnie z kolegami z Japonii i USA wykonaliśmy kilka prac stałych łącząc technikę termoplastyczną z udziałem DurAcetalu (CDM-dental), który jest jedynym czystym krystalicznym acetalem wraz z kompozytem policeramicznym Diamond Lite Crown & Bridge uzyskując efekt kosmetyczny najwyższej klasy, o idealnej szczelności i wytrzymałości. Konstrukcje te dotyczą rozległych mostów 4-6 punktowych. Dane kliniczne zostaną opublikowane wkrótce.

Prace techniczne i kliniczne zaprezentowane w artykule wykonał
lek. stom. Krzysztof Polanowski
Gabinet STOMAPOL
support@valplast.pl

Case three

This case presents a male patient, aged 24. The examination revealed the loss of significant amount of hard tissues of teeth 37 and 46. The endodontic treatment was performed consisting in the filling of canals with gutta-percha and Cefinal sealer. Then, a decision was made to perform the reconstruction based on the polyceramic inleys made by means of the extroral method. The bottoms of the cavities were covered with glass ionomer to the height of 1 mm above the gingival line. Could in such a case the CAD-cam and/or cercon technology be used? Yes, ... but will the scan exactly show the unevenness of the bottom below the gum? Definitely not. How long will the adhesion of the adhesive systems ensure tightness, especially between the inley? Of course, the scan can be performed after the glass ionomer placement, but its properties will not be sufficient for the adhesive system to be effective. And thus, the marketing effect is lost... More visits are required. Additionally, occlusion aspects and a vision of enamel abrasion which is frequently caused by the application of too hard a material, e.g. cyrcon must be taken into consideration.

In this case, the impression was made with the elastic silicone masses under inleys. Occluding relations were moved to articulator. After plaster isolation the inleys from polyceramic composite were performed. Technical work time was app. 2,5 hour. During the successive visit the cementation was performed using the silan Interface (Apel Dental Materials), the Diamond Lite adhesive system (DRM USA) and the dual cred core/luting Anchor cement (Apex Dental Materials).

At present, together with the colleagues from Japan and the USA, we have performed several procedures combining the thermoplastic technique with DurAcetal (CDM-dental) which is the only crystal clear acetal with the Diamond Lite Crown & Bridge polyceramic composite and we have obtained the cosmetic effect of the top quality, with ideal tightness and durability. Such structures relate to extensive 4-6 point bridges. Clinical data will be published soon.

Technical and clinical works presented in this paper were performed by
Krzysztof Polanowski, D.D.S.
support@valplast.pl